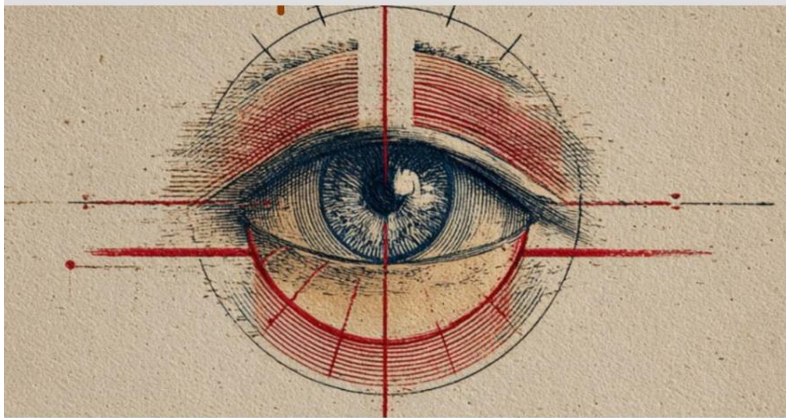


Бакуткин В.В.



**офтальмо
демодекоз**

18+

Валерий Бакуткин

офтальмодемодекоз

<https://litres.ru/73942719>

SelfPub; 2026

Аннотация

Цель этой книги - создание системного подхода к диагностике и мониторингу демодекоза на основе синтеза последних достижений паразитологии, иммунологии, офтальмологии и дерматовенерологии. Данная монография — практическое руководство, основанное на клиническом опыте и анализе современных исследований. Книга адресована офтальмологам, дерматовенерологам, для которых глазные симптомы у пациента с розацеа или периоральным дерматитом должны стать важным диагностическим ключом. Монография также является учебным пособием для ординаторов, аспирантов и студентов, практикующих врачей, научных работников, разработчиков медицинского оборудования. Провести анализ возможностей цифровых методов, в том числе машинного зрения, использования искусственного интеллекта. «Администрация сайта Литрес не несет ответственности за представленную информацию. Могут иметься медицинские противопоказания, необходима консультация специалиста».

Содержание

ПРЕДИСЛОВИЕ	4
ВВЕДЕНИЕ	8
ГЛАВА 1. АКТУАЛЬНОСТЬ ПРОБЛЕМЫ ОФТАЛЬМОДЕМОДЕКОЗА.	10
Глава 2.ЭТИОЛОГИЯ И ПАТОГЕНЕЗ ОФТАЛЬМОДЕМОДЕКОЗА	34
Глава 3.ФАКТОРЫ РИСКА ВОЗНИКНОВЕНАЯ ОФТАЛЬМОДЕКОЗА	76
Глава 4. КЛАССИФИКАЦИЯ И КЛИНИЧЕСКИЕ ФОРМЫ ОФТАЛЬМОДЕМОДЕКОЗА	89
Глава 5. СУБЪЕКТИВНЫЕ МЕТОДЫ ДИАГНОСТИКИ ОФТАЛЬМОДЕМОДЕКСА	110
Конец ознакомительного фрагмента.	130

Валерий Бакуткин

офтальмодемодекоз

ПРЕДИСЛОВИЕ

Уважаемые читатели !

Перед вами монография, посвященная офтальмодемодекозу — поражению глаз и век, ассоциированном с клещами рода *Demodex*. В практике офтальмолога и дерматолога нет, пожалуй, более «неудобного» и резистентного случая, чем хронический блефарит. Стандартные схемы лечения с компрессами, антибиотиками и кортикостероидами часто дают лишь временное облегчение, а симптомы — упорный зуд, ощущение песка, воспаление краев век — возвращаются вновь и вновь. Именно за этим клиническим тупиком часто скрывается этиологический агент — клещ *Demodex*. Это патоген, способный запускать и поддерживать хроническое воспаление, лежащее в основе демодекозного блефарита, блефароконъюнктивита и вносить весомый вклад в развитие синдрома «сухого глаза»

Цель этой книги - создание системного подхода к диагностике и мониторингу демодекоза на основе синтеза последних достижений паразитологии, иммунологии, офтальмологии и дерматовенерологии. Данная монография — прак-

тическое руководство, основанное на клиническом опыте и анализе современных исследований. Книга адресована в первую очередь практикующим офтальмологам, которые ежедневно сталкиваются с проблемой хронического блефарита. Она необходима дерматовенерологам, для которых глазные симптомы у пациента с розацеа или периоральным дерматитом должны стать важным диагностическим ключом.

Монография также является учебным пособием для ординаторов, аспирантов и студентов, практикующих врачей, научных работников, разработчиков медицинского оборудования.

Выражаю искреннюю благодарность коллегам-офтальмологам, дерматологам и паразитологам, чьи исследования и дискуссии легли в основу этой работы. Особую признательность — нашим пациентам, чьи клинические случаи и вопросы стали главным мотиватором для создания этой книги.

Авторы

Бакуткин Валерий Васильевич, офтальмолог, доктор медицинских

наук, профессор, заслуженный изобретатель РФ, член Международной ассоциации искусственного интеллекта. Окончил Саратовский медицинский институт, ординатуру по офтальмологии. Работал заведующим центром лазерной микрохирургии глаза. После защиты кандидатской диссертации в военно-медицинской академии в Санкт Петербурге

был там ассистентом кафедры глазных болезней. В 1994 году защитил докторскую диссертацию в НИИ глазных болезней им. Гельмгольца (Москва) по тематике лазерной микрохирургии. В том же году стал профессором и заведующим кафедрой глазных болезней Саратовского медицинского университета. Одновременно являлся главным врачом клиники глазных болезней Саратовского медицинского университета. Руководил отделом превентивной медицины НИИ гигиены труда. Более 200 опубликованных работ, монографии «Исследование зрачковых реакций в медицинской практике», руководство для врачей «Интравитреальная терапия», руководство 16 диссертационными работами. Являлся руководителем проектов Российского фонда фундаментальных исследований «Методы построения быстродействующих алгоритмов распознавания переднего отдела глаза и зрачковых реакций человека для их автономного использования на мобильных устройствах», «Интеллектуальная лазерная система для хирургии глаза». Руководил проектами Фонда содействия инновациям «Разработка и изготовление аппаратно-программного комплекса и интернет сервиса с использованием нейронных сетей для пациентов с эндокринной офтальмопатией», «Разработка и изготовление аппаратно-программного комплекса и интернет сервиса с использованием нейронных сетей для исследования полей зрения» Участие в образовательной деятельности. Курс: «Применение аппаратно-программного комплекса цифровой биомикроскопии

глаза в клинической практике». Медицинский институт им
И.М.Евдокимова г.Москва

ВВЕДЕНИЕ

Хронический блефарит — одно из наиболее частых заболеваний в практике врача-офтальмолога. Его симптомы, такие как зуд, жжение, покраснение век и ощущение инородного тела, знакомы миллионам пациентов и представляют собой значительную диагностическую и терапевтическую проблему. Несмотря на кажущуюся простоту, этиология этого состояния часто остается нераспознанной, что приводит к длительному, малоэффективному лечению и переходу процесса в хроническую форму. Офтальмодемодекоз — заболевание, которое, перестало быть редким или спорным диагнозом. Эпидемиологические исследования показывают, что его распространенность в популяции пациентов с хроническим блефаритом достигает 45-70%. Сложность диагностики офтальмодемодекоза заключается в его «маскировке» под другие формы блефарита. Отсутствие специфического, быстрого и доступного метода экспресс-диагностики приводит к тому, что состояние часто трактуется как стафилококковая или себорейная инфекция, синдром сухого глаза, что влечет за собой назначение неадекватной терапии. Это создает порочный круг «резистентного блефарита», снижает качество жизни пациентов и подрывает их доверие к врачу. Целью данной монографии является создание современ-

ного, практически ориентированного руководства, всесторонне освещающего проблему офтальмодемодекоза. Книга призвана стать связующим звеном между паразитологией, дерматологией и офтальмологией, предлагая целостный междисциплинарный взгляд на заболевание.

Основные задачи:

1. Систематизировать и обобщить современные данные об эпидемиологии, биологии клещей *Demodex folliculorum* и *Demodex brevis* и патогенетических механизмах развития поражений глаз.
2. Разработать и визуализировать клинико-лабораторные алгоритмы, позволяющие врачу на этапе первичного осмотра заподозрить, а затем достоверно подтвердить диагноз.
3. Представить комплексные, этапные протоколы лечения, основанные на принципах доказательной медицины, с акцентом на базовую гигиену век, современные акарицидные средства местного и системного действия, а также методы физиотерапевтической коррекции.
4. Предоставить стратегию ведения сложных и резистентных случаев, а также вопросы профилактики рецидивов и диспансерного наблюдения.

5. Провести анализ возможностей цифровых методов, в том числе машинного зрения, использования искусственного интеллекта и определить диагностическую и прогностическую значимость в диагностике и оценке эффективности лечения офтальмодемодекоза.

ГЛАВА 1. АКТУАЛЬНОСТЬ ПРОБЛЕМЫ ОФТАЛЬМОДЕМОДЕКОЗА.

1.1. Исторический путь познания офтальмодемодекоза: от случайной находки к признанной нозологии

Изучение офтальмодемодекоза представляет собой уникальный пример медленной, но неуклонной эволюции медицинской парадигмы. Путь от первого описания микроскопического клеща до признания его ключевым этиологическим агентом хронического блефарита занял более полутора столетий. Исторический анализ позволяет не только отдать должное исследователям прошлого, но и понять глубинные причины долгого «латентного» периода этого заболевания в клинической практике. Такие факторы, как технические ограничения диагностики, доминирование бактериальной теории воспаления и изначальный статус клеща как безобидного комменсала, сформировали сложный путь признания офтальмодемодекоза самостоятельной патологической единицей. Ретроспективный взгляд на основные этапы этого пути демонстрирует, как междисциплинарный синтез дерматологии, паразитологии и офтальмологии привел к формированию современной комплексной концепции заболевания.

Эпоха первооткрывателей и таксономического определения (середина XIX века). Зарождение научного интереса к возбудителю связано с совершенствованием световой микроскопии в середине XIX века.

· Первичная идентификация (1841-1842 гг.) Первые документально подтвержденные наблюдения клещей в человеческом патологическом материале (содержимом угрей и ушной сере) были независимо сделаны немецкими исследователями Фридрихом Генле (Friedrich Henle) и Ф. Бергером (F. Berger). Эти находки носили характер казуистики и не были систематизированы.

· Научная номенклатура (1843 г.) Решающий вклад внёс английский биолог Ричард Оуэн (Richard Owen). Именно он дал роду научное название *Demodex* (от греч. *demos* — сало, жир, и *dex* — червяк), а виду — *Demodex folliculorum*, чётко указав на его типичную локализацию в волосяных фолликулах. Работа Оуэна перевела случайную находку в категорию биологического вида с определённым таксономическим статусом, что стало краеугольным камнем для всех последующих исследований.

· Особенности этапа: В этот период клещ рассматривался преимущественно как дерматологический курьёз. Его связь с глазной патологией не исследовалась и не предполагалась, а сам он зачастую трактовался как безвредный сапрофит.

Период патофизиологического осмысления и открытия *Demodex brevis* (первая половина – середина XX века).

Этот этап характеризуется углублением в биологию паразита и первыми попытками понять его потенциальную патогенность.

· Изучение биологии: В течение XX века были детально изучены жизненный цикл *D. folliculorum* (около 14-18 дней), особенности питания (содержимое эпителиальных клеток, кожное сало), суточная активность (пик в тёмное время суток) и пути передачи (контактно-бытовой). Было установлено повсеместное распространение носительства среди взрослого населения.

· Ключевое открытие *Demodex brevis* (1963 г.) В 1963 году советский учёный Л.Х. Акбулатова описала и морфологически дифференцировала второй вид клеща, паразитирующего на человеке, — *Demodex brevis*. В отличие от *D. folliculorum*, обитающего в волосяных фолликулах, *D. brevis* колонизировал более глубокие отделы сальных и мейбомиевых желез. Это открытие имело фундаментальное значение, так как впервые дало патофизиологическое объяснение не только поверхностному воспалению ресничного края, но и глубокому, гранулематозному поражению век, а также формированию халязионов и дисфункции мейбомиевых желез.

· Формирование концепции условной патогенности: К середине XX века сформировалось представление о *Demodex* как о факультативном паразите или комменсале. Стало очевидно, что заболевание развивается не просто при наличии клеща, а при определённых условиях: чрезмерном росте его

популяции на фоне возрастных изменений кожи, иммуносупрессии, хронической сопутствующей патологии (розацеа, себорея). Была предложена теория механического, токсико-аллергического и иммунологического повреждения тканей.

Становление офтальмодемодекоза как самостоятельной клинической формы (конец XX – начало XXI века)

Этот период связан с выделением демодекозного поражения глаз из общей дерматологической патологии и разработкой специфических подходов к диагностике и лечению

- Выделение патогномичных симптомов: Работы последней четверти XX века окончательно утвердили в клинической практике связь между хроническим, резистентным к стандартной терапии блефаритом и инвазией *Demodex*. Патогномичным признаком были признаны цилиндрические «муфты» или «воротнички» у основания ресниц — скопление эпителиальных клеток, липидов и продуктов жизнедеятельности колоний клещей.

- Стандартизация лабораторной диагностики: В офтальмологическую практику был внедрён и стандартизирован простой, но высокоинформативный метод подтверждения диагноза: эпиляция 3-4 ресниц с каждого века с последующей микроскопией. Были определены диагностически значимые критерии (например, наличие более 1-2 клещей на 2-4 ресницах).

- Разработка принципов терапии: Оформился терапев-

тический подход, основанный на длительном применении местных акарицидов (производные метронидазола, серные и ихтиоловые мази, перметрин). Ключевым дополнением стало признание обязательности ежедневной гигиены век как меры, направленной на механическое удаление клещей и продуктов их жизнедеятельности. Это ознаменовало переход от чисто медикаментозной стратегии к комплексной.

Современная междисциплинарная парадигма (начало XXI века – по настоящее время)

Современный этап характеризуется углублением в молекулярные механизмы патогенеза, осознанием клинических сложностей и интеграцией новых технологий.

· Углубление в патогенез: Исследования сфокусированы на изучении роли *Demodex* как переносчика бактерий (в частности, *Bacillus oleronius* и *Staphylococcus aureus*), чьи антигены запускают и поддерживают иммуновоспалительную реакцию по типу гиперчувствительности замедленного типа. Также изучается влияние клещей на развитие и течение синдрома сухого глаза и розацеа.

· Вызовы терапии и новые мишени. Несмотря на арсенал средств, проблема резистентности, рецидивирования и длительности лечения остаётся центральной. Это стимулирует поиск новых акарицидных агентов (в т.ч. на основе ивермектина и высокоочищенных форм масла чайного дерева), а также разработку протоколов, комбинирующих акарицидную, антибактериальную и противовоспалительную те-

рапию.

· Технологическая революция в диагностике. Развитие конфокальной лазерной сканирующей микроскопии и цифровой биомикроскопии позволило в реальном времени визуализировать клещей в толще тканей века, оценивая плотность инвазии и глубину поражения без инвазивных манипуляций. Это обеспечило беспрецедентный уровень объективизации диагноза и мониторинга лечения.

· Междисциплинарность как стандарт. Современное ведение пациента с офтальмодемодекозом немыслимо без тесного взаимодействия офтальмолога, дерматолога и иногда иммунолога. Сформировался целостный взгляд на заболевание как на системный процесс с локальными глазными проявлениями.

ГЛАВА 1. АКТУАЛЬНОСТЬ ПРОБЛЕМЫ ОФТАЛЬМОДЕМОДЕКОЗА .

1.1. Исторический путь познания офтальмодемодекоза: от случайной находки к признанной нозологии

Изучение офтальмодемодекоза представляет собой уникальный пример медленной, но неуклонной эволюции медицинской парадигмы. Путь от первого описания микроскопического клеща до признания его ключевым этиологическим агентом хронического блефарита занял более полутора столетий. Исторический анализ позволяет не только отдать должное исследователям прошлого, но и понять глубин-

ные причины долгого «латентного» периода этого заболевания в клинической практике. Такие факторы, как технические ограничения диагностики, доминирование бактериальной теории воспаления и изначальный статус клеща как безобидного комменсала, сформировали сложный путь признания офтальмодемодекоза самостоятельной патологической единицей. Ретроспективный взгляд на основные этапы этого пути демонстрирует, как междисциплинарный синтез дерматологии, паразитологии и офтальмологии привел к формированию современной комплексной концепции заболевания.

Эпоха первооткрывателей и таксономического определения (середина XIX века). Зарождение научного интереса к возбудителю связано с совершенствованием световой микроскопии в середине XIX века.

· Первичная идентификация (1841-1842 гг.) Первые документально подтвержденные наблюдения клещей в человеческом патологическом материале (содержимом угрей и ушной сере) были независимо сделаны немецкими исследователями Фридрихом Генле (Friedrich Henle) и Ф. Бергером (F. Berger). Эти находки носили характер казуистики и не были систематизированы.

· Научная номенклатура (1843 г.) Решающий вклад внёс английский биолог Ричард Оуэн (Richard Owen). Именно он дал роду научное название *Demodex* (от греч. *demos* — сало, жир, и *dex* — червяк), а виду — *Demodex folliculorum*, чётко указав на его типичную локализацию в волосяных фоллику-

лах. Работа Оуэна перевела случайную находку в категорию биологического вида с определённым таксономическим статусом, что стало краеугольным камнем для всех последующих исследований.

· Особенности этапа: В этот период клещ рассматривался преимущественно как дерматологический курьёз. Его связь с глазной патологией не исследовалась и не предполагалась, а сам он зачастую трактовался как безвредный сапрофит.

Период патофизиологического осмысления и открытия *Demodex brevis* (первая половина – середина XX века). Этот этап характеризуется углублением в биологию паразита и первыми попытками понять его потенциальную патогенность.

· Изучение биологии: В течение XX века были детально изучены жизненный цикл *D. folliculorum* (около 14-18 дней), особенности питания (содержимое эпителиальных клеток, кожное сало), суточная активность (пик в тёмное время суток) и пути передачи (контактно-бытовой). Было установлено повсеместное распространение носительства среди взрослого населения.

· Ключевое открытие *Demodex brevis* (1963 г.) В 1963 году советский учёный Л.Х. Акбулатова описала и морфологически дифференцировала второй вид клеща, паразитирующего на человеке, — *Demodex brevis*. В отличие от *D. folliculorum*, обитающего в волосяных фолликулах, *D. brevis* колонизировал более глубокие отделы сальных и мейбомие-

вых желез. Это открытие имело фундаментальное значение, так как впервые дало патофизиологическое объяснение не только поверхностному воспалению ресничного края, но и глубокому, гранулематозному поражению век, а также формированию халязионов и дисфункции мейбомиевых желез.

· Формирование концепции условной патогенности: К середине XX века сформировалось представление о *Demodex* как о факультативном паразите или комменсале. Стало очевидно, что заболевание развивается не просто при наличии клеща, а при определённых условиях: чрезмерном росте его популяции на фоне возрастных изменений кожи, иммуносупрессии, хронической сопутствующей патологии (розацеа, себорея). Была предложена теория механического, токсико-аллергического и иммунологического повреждения тканей.

Становление офтальмодемодекоза как самостоятельной клинической формы (конец XX – начало XXI века)

Этот период связан с выделением демодекозного поражения глаз из общей дерматологической патологии и разработкой специфических подходов к диагностике и лечению

· Выделение патогномичных симптомов: Работы последней четверти XX века окончательно утвердили в клинической практике связь между хроническим, резистентным к стандартной терапии блефаритом и инвазией *Demodex*. Патогномичным признаком были признаны цилиндрические «муфты» или «воротнички» у основания ресниц — скопле-

ние эпителиальных клеток, липидов и продуктов жизнедеятельности колоний клещей.

- Стандартизация лабораторной диагностики: В офтальмологическую практику был внедрён и стандартизирован простой, но высокоинформативный метод подтверждения диагноза: эпиляция 3-4 ресниц с каждого века с последующей микроскопией. Были определены диагностически значимые критерии (например, наличие более 1-2 клещей на 2-4 ресницах).

- Разработка принципов терапии: Оформился терапевтический подход, основанный на длительном применении местных акарицидов (производные метронидазола, серные и ихтиоловые мази, перметрин). Ключевым дополнением стало признание обязательности ежедневной гигиены век как меры, направленной на механическое удаление клещей и продуктов их жизнедеятельности. Это ознаменовало переход от чисто медикаментозной стратегии к комплексной.

Современная междисциплинарная парадигма (начало XXI века – по настоящее время)

Современный этап характеризуется углублением в молекулярные механизмы патогенеза, осознанием клинических сложностей и интеграцией новых технологий.

- Углубление в патогенез: Исследования сфокусированы на изучении роли *Demodex* как переносчика бактерий (в частности, *Bacillus oleronius* и *Staphylococcus aureus*), чьи антигены запускают и поддерживают иммуновоспалительную

реакцию по типу гиперчувствительности замедленного типа. Также изучается влияние клещей на развитие и течение синдрома сухого глаза и розацеа.

- Вызовы терапии и новые мишени. Несмотря на арсенал средств, проблема резистентности, рецидивирования и длительности лечения остаётся центральной. Это стимулирует поиск новых акарицидных агентов (в т.ч. на основе ивермектина и высокоочищенных форм масла чайного дерева), а также разработку протоколов, комбинирующих акарицидную, антибактериальную и противовоспалительную терапию.

- Технологическая революция в диагностике. Развитие конфокальной лазерной сканирующей микроскопии и цифровой биомикроскопии позволило в реальном времени визуализировать клещей в толще тканей века, оценивая плотность инвазии и глубину поражения без инвазивных манипуляций. Это обеспечило беспрецедентный уровень объективизации диагноза и мониторинга лечения.

- Междисциплинарность как стандарт. Современное ведение пациента с офтальмодемодекозом немыслимо без тесного взаимодействия офтальмолога, дерматолога и иногда иммунолога. Сформировался целостный взгляд на заболевание как на системный процесс с локальными глазными проявлениями

Актуальность проблемы офтальмодемодекоза в современной клинической практике.

Офтальмодемодекоз (демодекозный блефарит) — хроническое воспалительное заболевание краев век, ассоциированное с инвазией клещей рода *Demodex* (*D. folliculorum* и *D. brevis*), — перестал быть узкоспециализированным диагнозом. Сегодня это одна из наиболее распространенных, но при этом часто недиагностируемых или ошибочно лечимых патологий в практике офтальмолога и дерматолога. Актуальность проблемы определяется совокупностью ключевых факторов: исключительно высокой распространенностью в общей и клинической популяциях, четкой возрастной зависимостью, хроническим рецидивирующим течением, значительным снижением качества жизни пациентов, а также сложностями дифференциальной диагностики, ведущими к неадекватной терапии. Рост числа пациентов с хроническими заболеваниями глаз, резистентными к стандартному лечению, требует пересмотра подходов к диагностике, где офтальмодемодекоз должен рассматриваться как одна из первостепенных причин.

Медико-социальная значимость офтальмодемодекоза

Медико-социальная значимость любой патологии в первую очередь определяется шириной охвата популяции. Офтальмодемодекоз характеризуется практически тотальным поражением отдельных возрастных когорт. Частота инвазии неуклонно растет по мере старения населения, что в условиях глобального демографического старения приобре-

тает особую остроту. В возрасте двадцати-тридцати лет инвазировано около тридцати процентов населения; к шестидесяти годам этот показатель достигает восьмидесяти четырех процентов, а среди лиц старше семидесяти лет клещи рода *Demodex* обнаруживаются практически у ста процентов людей, более подробно этот аспект представлен в следующей главе.

Помимо возрастного фактора, существуют группы населения, в которых медико-социальное бремя демодекоза проявляется наиболее остро. К ним относятся пациенты с иммуносупрессией различного генеза — онкологические больные, ВИЧ-инфицированные, лица после трансплантации органов. Особого внимания заслуживают пациенты с хроническими дерматозами, такими как розацеа и себорейный дерматит, где демодекоз выступает как коморбидный фактор, утяжеляющий течение основного заболевания. Профессиональные группы с высокой зрительной нагрузкой — офисные сотрудники, водители, операторы — также находятся в зоне риска, поскольку даже субклинические формы демодекоза приводят к декомпенсации зрительных функций и снижению работоспособности.

Влияние на качество жизни пациентов

Качество жизни является интегральным показателем эффективности здравоохранения. Исследования последних лет демонстрируют драматическое влияние офтальмодемодекоза на все аспекты физического и психологического благопо-

лучия пациентов. Симптоматика заболевания характеризуется высокой интенсивностью и упорством. Наиболее частыми и беспокоящими проявлениями являются сухость глаз и слезотечение, жжение и чувство инородного тела, зуд век, покраснение глаз, а также нечеткость или флюктуация зрения. Зуд считается наиболее специфичным симптомом, коррелирующим с количеством клещей. Важно подчеркнуть, что эти симптомы носят хронический характер: средняя длительность заболевания до постановки правильного диагноза превышает четыре года, а количество обострений достигает почти четырех эпизодов в год.

Наличие постоянного дискомфорта и зрительных флюктуаций приводит к существенным ограничениям в повседневной жизни. Интенсивный зуд век часто усиливается в вечернее и ночное время, вызывая нарушения сна. Флюктуация зрения и светобоязнь делают опасным управление транспортными средствами в сумерках и при ярком освещении. Работа за компьютером становится невозможной без частых перерывов, что снижает производительность труда. Косметические дефекты — наличие колларетт у основания ресниц, покраснение и отечность век, выпадение ресниц — формируют внешний вид, который может восприниматься окружающими как признак нечистоплотности или инфекционного заболевания, что приводит к социальной изоляции и трудностям в межличностных коммуникациях.

Психологический компонент страдания при офтальмо-

демодекозе не менее важен. Хроническое течение и недостаточная эффективность стандартной терапии формируют у пациентов тревожно-депрессивные состояния. Исследования показывают, что подавляющее большинство пациентов указывают на значительное негативное влияние заболевания на их эмоциональное состояние и повседневную активность. Пациенты отмечают чувство безнадежности и разочарования из-за отсутствия быстрого эффекта от лечения, что усугубляет течение болезни и снижает приверженность терапии.

Экономический аспект офтальмодемодекоза

Экономические потери от офтальмодемодекоза складываются из прямых медицинских затрат, прямых немедицинских затрат и косвенных потерь, связанных с утратой трудоспособности. Прямые медицинские затраты включают расходы на диагностику, медикаментозное лечение и терапию осложнений. Диагностика требует проведения микроскопического исследования ресниц и консультации офтальмолога. При отсутствии настороженности врачей пациенты проходят многократные и часто неинформативные обследования, что увеличивает затраты и затягивает постановку правильного диагноза.

Медикаментозная терапия включает акарицидные препараты, средства гигиены век, слезозаменители и противовоспалительные средства. Стоимость полноценного курса лечения может быть значительной, особенно при использова-

нии импортных препаратов. Лечение осложнений — наиболее затратная статья: развитие халязионов требует хирургического вмешательства, а лечение кератитов и язв роговицы требует госпитализации и интенсивной терапии. Вследствие гиподиагностики пациенты нередко получают неспецифическое лечение — искусственную слезу или топические стероиды, — которое не решает проблему этиотропно, что приводит к дополнительным и неоправданным расходам.

Российские исследования экономических аспектов лечения демодекоза показывают, что затраты на стандартную терапию одного пациента в год могут превышать четырнадцать тысяч рублей, при этом внедрение правильной гигиены век позволяет снизить эти затраты более чем на треть. Косвенные экономические потери связаны с потерей производительности труда. Пациенты вынуждены пропускать рабочие дни из-за обострений или работать менее эффективно из-за постоянного дискомфорта. Учитывая, что демодекоз является компонентом этиологии синдрома сухого глаза, можно экстраполировать данные по экономическому бремени этого состояния: косвенные потери от синдрома сухого глаза в США оцениваются в десятки миллиардов долларов ежегодно.

Критическим аспектом является длительный период от появления симптомов до верификации диагноза, составляющий в среднем более года. В течение этого периода пациенты неоднократно посещают врачей разных специальностей.

стей, приобретают неэффективные препараты, тратят время и средства на обследования, не направленные на выявление клеща, продолжая при этом испытывать дискомфорт и снижать качество жизни. Это создает колоссальное, но трудно учитываемое экономическое бремя для системы здравоохранения и самих пациентов.

Социальные аспекты и стигматизация

Офтальмодемодекоз, несмотря на отсутствие угрозы жизни, несет в себе значительный социальный негативный аспект. Наличие колларетт у основания ресниц, покраснение и отечность век, выпадение ресниц формируют внешний вид, который может восприниматься окружающими как признак нечистоплотности или инфекционного заболевания. Это приводит к социальной изоляции, трудностям в установлении межличностных контактов и проблемам при трудоустройстве на позиции, требующие презентабельного внешнего вида.

Пациенты вынуждены отказываться от ношения контактных линз, что для многих является не просто удобством, а профессиональной необходимостью. Использование декоративной косметики для глаз в период обострения противопоказано, а после лечения требует полной замены всех средств, что также является дополнительной финансовой нагрузкой. Социальная дезадаптация усугубляется необходимостью частых визитов к врачу и длительного лечения, что отрывает пациентов от привычной жизни и работы.

Офтальмодемодекоз как фактор риска в хирургической офтальмологии

Медико-социальная значимость проблемы усиливается в связи с бурным развитием рефракционной и катарактальной хирургии. Миллионы людей ежегодно подвергаются оперативным вмешательствам с целью улучшения зрения. Наличие недиагностированного демодекоза у таких пациентов создает риск тяжелых послеоперационных осложнений. Инфекционные осложнения, такие как кератиты и эндофтальмит, могут привести к необратимой слепоте и инвалидизации. Декомпенсация синдрома сухого глаза в послеоперационном периоде нивелирует результаты операции и вызывает постоянный дискомфорт. Кроме того, демодекоз искажает результаты предоперационной диагностики — топографии и биометрии, — что ведет к ошибкам в расчете оптической силы интраокулярных линз и неудовлетворительным рефракционным исходам.

Таким образом, демодекоз становится не только самостоятельной проблемой, но и фактором, способным свести на нет результаты высокотехнологичной и дорогостоящей медицинской помощи, что имеет огромное социальное значение и требует обязательного предоперационного скрининга и санации.

Неудовлетворенные потребности и перспективы решения проблемы.

Анализ медико-социальной значимости был бы неполным

без обсуждения существующих пробелов в организации помощи пациентам с офтальмодемодекозом. Низкая осведомленность врачей первичного звена о клинических проявлениях демодекоза ведет к гиподиагностике и запоздалому началу лечения. Отсутствие стандартизированных клинических рекомендаций и протоколов лечения, единых для всех регионов, создает разнообразие подходов и снижает качество помощи. Недостаток доступных и эффективных этиотропных препаратов, таких как таргетная терапия лотиланером, ограничивает возможности врачей в борьбе с инвазией. Наконец, отсутствие программ обучения пациентов гигиене век и профилактике рецидивов является ключевым фактором, препятствующим снижению затрат и улучшению качества жизни.

Медико-социальная значимость офтальмодемодекоза определяется совокупностью факторов, требующих незамедлительного внимания организаторов здравоохранения и клиницистов. Масштаб поражения, достигающий практически ста процентов в старших возрастных группах, делает это заболевание практически повсеместным. Хронический болевой синдром, зрительный дискомфорт и косметические дефекты приводят к социальной дезадаптации и снижению трудоспособности у подавляющего большинства пациентов. Экономическое бремя, включающее прямые затраты на лечение и косвенные потери от снижения производительности труда, исчисляется миллиардами рублей. Запоздалая ди-

агностика и неэффективная терапия создают колоссальную нагрузку на систему здравоохранения и приводят к нерациональному использованию ресурсов. Наконец, наличие демодекоза угрожает успешному исходу рефракционных и катарактальных операций, ставя под удар результаты высокотехнологичной помощи миллионам пациентов. Таким образом, офтальмодемодекоз перерос рамки узкой клинической проблемы и требует комплексного подхода, включающего образовательные программы для врачей и пациентов, разработку стандартов диагностики и лечения, а также обеспечение доступности современных этиотропных препаратов.

1.3. Эпидемиология: распространенность среди различных возрастных и клинических групп

Распространенность носительства клещей *Demodex* в мировой популяции чрезвычайно велика. Согласно данным систематических обзоров и мета-анализов, от 41% до 70% общей популяции мира являются носителями клеща. Однако носительство не всегда равно заболеванию. При переходе к клинически значимым формам, т.е. собственно демодекозному блефариту, на его долю приходится от 39% до 88% всех случаев хронического воспаления век. Исследования последних лет, проведенные в разных странах, указывают, что среди пациентов, обращающихся к офтальмологу с жалобами на дискомфорт, покраснение век или синдром сухого глаза, доля *Demodex*-ассоциированного блефарита может достигать 58–67%. Это свидетельствует о том, что пробле-

ма носит не локальный, а повсеместный характер, являясь значимым компонентом структуры офтальмологической заболеваемости во всем мире. В Российской Федерации эпидемиологическая картина офтальмодемодеккоза соответствует общемировым тенденциям, отличаясь высокой распространенностью и выраженной возрастной динамикой. Отечественные исследования демонстрируют классическую модель роста частоты инвазии с возрастом:

У детей до 10 лет паразитоносительство встречается относительно редко — около 3% случаев.

- В подростковом и молодом возрасте (11–20 лет) показатель возрастает до 12–29%.

- Среди лиц 21–40 лет носительство выявляется уже у 30%.

- Пик заболеваемости приходится на возрастные группы 41–60 лет (50%) и старше 60 лет (68–100%).

Важно отметить, что в клинической практике, среди пациентов, целенаправленно обследуемых по поводу хронического блефарита, доля демодеккозной этиологии болезни, по данным российских авторов, достигает 67%. Это подтверждает, что офтальмодемодеккоз является ведущей причиной упорного, плохо поддающегося стандартной терапии воспаления век в нашей стране.

Возраст является ключевым демографическим фактором риска развития офтальмодемодеккоза. Заболевание крайне редко встречается в детстве, его частота начинает прогрес-

сивно увеличиваться после 20 лет. У молодых людей в возрасте 18–25 лет частота инфицирования колеблется в диапазоне 2–27%. Наиболее значимый рост отмечается после 50–60 лет, когда распространенность клинически выраженных форм достигает 67–100%. Это связывают с возрастным снижением иммунной защиты, изменением состава кожного сала, а также с накоплением сопутствующей патологии (розацеа, дисфункция мейбомиевых желез, синдром сухого глаза).

Что касается гендерной принадлежности, большинство исследований не выявляют статистически значимых различий в общей частоте носительства между мужчинами и женщинами. Однако клинические проявления могут быть более выраженными у женщин, что, вероятно, связано с более внимательным отношением к косметическим дефектам и более частым обращением за медицинской помощью.

Современные тенденции и факторы, влияющие на распространенность

Анализ динамики последних лет позволяет выделить несколько четких тенденций, объясняющих растущий интерес медицинского сообщества к проблеме офтальмодемодекоза:

1. "Эпидемия" хронического блефарита и синдрома сухого глаза. Повсеместный рост числа пациентов с этими состояниями, обусловленный цифровыми зрительными нагрузками, ношением контактных линз и воздействием неблагопри-

ятных экологических факторов, закономерно увеличивает и абсолютное число случаев демодекозного поражения, которое часто лежит в основе или серьезно отягощает их течение.

2. Старение населения. Демографический сдвиг в сторону увеличения доли пожилых людей в популяции напрямую ведет к росту заболеваемости офтальмодемодекозом, что делает проблему социально значимой.

3. Развитие диагностических технологий. Внедрение в клиническую практику высокоинформативных методов, таких как конфокальная микроскопия и стандартизированная цифровая биомикроскопия, позволяет выявлять ранее пропускаемые или субклинические формы заболевания. Это ведет не к истинному росту заболеваемости, а к более точной регистрации случаев.

4. Повышение осведомленности врачей. Растущее число публикаций, клинических рекомендаций и образовательных мероприятий постепенно преодолевает диагностическую недооценку болезни, которая ранее часто маскировалась под "обычный" блефарит.

5. Резистентность к эмпирической терапии. Широкое и не всегда обоснованное применение местных кортикостероидов и антибиотиков при хроническом блефарите создает условия для селекции и роста численности клещей *Demodex*, усугубляя течение болезни и формируя пул трудно поддающихся терапии пациентов.

Офтальмодемодекоз представляет собой распространен-

ное, четко ассоциированное с возрастом заболевание, которое является ведущей причиной хронического блефарита как в мире, так и в России. Его высокая распространенность, особенно среди пожилых людей, хронический характер течения, значительное негативное влияние на качество жизни пациентов и сложности диагностики формируют устойчивую актуальность проблемы. Современные эпидемиологические тенденции, включая старение населения и рост сопутствующей офтальмопатологии, указывают на то, что значение этого заболевания будет только возрастать. Демодекоз — оппортунистическая инфекция, где переход от носительства к болезни определяется балансом между плотностью клещей и иммунным статусом хозяина. Рост клинических случаев в последнее десятилетие связывают с увеличением иммуносупрессивных состояний и бесконтрольным применением косметики на основе кортикостероидов. Профилактика требует коррекции сопутствующих патологий и избегания триггерных факторов.

Глава 2. ЭТИОЛОГИЯ И ПАТОГЕНЕЗ ОФТАЛЬМОДЕМОДЕКОЗА

2.1. Виды *Demodex*, патогенные для человека: *D. folliculorum* и *D. brevis* — морфологические и биологические различия.

Клещи рода *Demodex* представляют собой уникальную группу микроскопических арахнид, занимающих промежуточное положение между комменсалами и облигатными паразитами человека. Являясь постоянными обитателями пилосебацейного комплекса, они в норме существуют в равновесии с организмом хозяина, не вызывая патологических реакций. Однако при нарушении гомеостаза локальной экосистемы кожи и слизистых происходит неконтролируемая пролиферация популяции клеща, что приводит к развитию демодекоза — хронического воспалительного заболевания. В офтальмологической практике особое значение приобретает поражение век и структур глаза, поскольку анатомо-физиологические особенности этой области создают благоприятные условия для жизнедеятельности двух видов клещей: *Demodex folliculorum* и *Demodex brevis*. Понимание их биологии, тонких морфологических различий и особенностей жизненного цикла является фундаментальной основой для

диагностики и патогенетически обоснованной терапии офтальмодемодекоза.

Клещи рода *Demodex* представляют собой облигатных микроскопических эктопаразитов человека и животных, обитающих преимущественно в структурах, богатых сальными железами — волосяных фолликулах, мейбомиевых и сальных железах. На сегодняшний день у человека достоверно идентифицировано два вида этих клещей — *Demodex folliculorum* и *Demodex brevis*, отличающиеся как морфологически, так и по характеру локализации и патогенного действия.

Жизненный цикл клещей рода *Demodex* охватывает пять основных стадий: яйцо, личинка, протонимфа, дейтонимфа и взрослая особь (имаго). Полный цикл развития занимает от 14 до 18 дней в зависимости от физиологических условий кожи и иммунного статуса хозяина. Репродуктивный процесс включает ночное спаривание взрослых особей с последующей кладкой яиц в устьях волосяных фолликулов.

Стадии развития

1. Яйцо (*Egg*) Продолжительность данной стадии составляет 60–72 часа. Яйца имеют веретенообразную форму, размеры в среднем составляют 100 × 40 мкм. Оболочка полупрозрачная. Откладываются преимущественно в устьях волосяных фолликулов, где создаются оптимальные условия влажности и температуры.

2. Личинка (*Larva*) Через 2–3 суток из яйца выходит ли-

чинка, имеющая три пары коротких конечностей. Длительность стадии — 36–48 часов. В этот период личинка не питается, выживая за счёт желточных запасов, и демонстрирует крайне низкую подвижность.

3. Протонимфа (*Protonymph*) В течение 48–72 часов личинка превращается в протонимфу. На данной стадии формируется четвёртая пара конечностей, активизируется ротовой аппарат, начинается питание секретом сальных желёз. Организм увеличивается в размерах, появляются признаки будущего полового диморфизма.

4. Дейтонимфа (*Deutonymph*) На протяжении 48–72 часов продолжается рост и дифференцировка организма. Дейтонимфа достигает длины до 0.3–0.35 мм, демонстрирует высокую подвижность и активно мигрирует к поверхности кожи. У особей становится различимым половой диморфизм.

5. Взрослая особь (*Imago*) Завершающая стадия жизненного цикла. Продолжительность жизни самок составляет в среднем 14–18 дней, самцов — 10–12 дней. Спаривание происходит преимущественно в ночное время, на поверхности кожи или в устьях фолликулов. Каждая самка откладывает от 15 до 25 яиц за один репродуктивный цикл. Уровень фертильности высок: жизнеспособными являются 80–90% яиц.

Представители рода *Demodex* обладают полупрозрачным удлинённым телом, морфологически подразделённым на го-

ловогрудь (гнатосому) и брюшко (идиосому). Поверхность тела покрыта кутикулярными чешуйками, способствующими фиксации в фолликулах. Имеются четыре пары коротких ног с когтевидными образованиями на концах, а также колюще-сосущий ротовой аппарат, адаптированный к питанию кожным салом и эпителиальными клетками.

Сравнительные морфометрические и анатомические характеристики представлены в таблице:

Характеристика

D. folliculorum

D. brevis

Длина взрослой особи

0.3–0.4 мм

0.15–0.2 мм

Ширина

0.04–0.06 мм

0.04–0.05 мм

Локализация

Волосяные фолликулы

Сальные и мейбомиевы железы

Форма брюшка

Заострённая

Коническая

Половой диморфизм

Самки крупнее, с округлым телом

Менее выражен

Суточная активность

Клещи рода *Demodex* демонстрируют чётко выраженные циркадные ритмы. В течение дня они погружаются вглубь волосяных фолликулов, что обуславливает низкую эффективность диагностических соскобов. Максимальная активность наблюдается в ночное время, особенно в интервале с 21:00 до 3:00, когда происходит активная миграция, спаривание и питание. К рассвету паразиты возвращаются в глубинные отделы фолликулов, что делает утренние часы наиболее подходящими для диагностики.

Время суток

Физиологические процессы

Клиническое значение

Дневное время

Иммобилизация и погружение в фолликулы

Снижение чувствительности соскобов

21:00–03:00

Миграция, питание, копуляция

Усиление кожного зуда

Утренние часы

Возврат в фолликулы

Повышение эффективности диагностики

Demodex folliculorum характеризуется удлинённым червеобразным телом, достигающим длины до 0,3–0,4 мм, и колонизирует преимущественно волосяные фолликулы ресниц, бровей, кожи лица. Его патогенность реализуется в механи-

ческом повреждении эпителия хелицерами, а также в провоцировании гиперкератоза, акантоза и формирования так называемых цилиндрических чехлов (collarettes) у основания ресниц, что считается патогномоничным признаком демодекозного блефарита.

Demodex brevis, напротив, имеет более короткое и массивное тело (до 0,2 мм) и локализуется преимущественно в глубоких отделах сальных и мейбомиевых желез. Благодаря своей инвазии в протоки желез, этот вид чаще ассоциируется с их обструкцией, гиперплазией, хроническим воспалением и развитием дисфункции мейбомиевых желез (МГД), что является ведущим звеном патогенеза синдрома сухого глаза и ряда офтальмологических патологий.

Жизненный цикл клещей включает стадии яйца, личинки, протонимфы, нимфы и взрослой особи, общий цикл составляет около 14–18 суток. Размножение происходит непосредственно в фолликулах или протоках желез, что затрудняет элиминацию паразита и способствует его персистенции. Продукты метаболизма, остатки хитинового экзоскелета и распадающиеся тела клещей вызывают иммуновоспалительную реакцию различной интенсивности, которая при определенных условиях приобретает хронический характер.

Несмотря на наличие *Demodex* у большинства взрослых людей (по данным исследований, более 84% у лиц старше 60 лет), лишь при превышении пороговой плотности колонизации (>5 особей/см² кожи или >1 особи на 2–4 ресницы)

формируются клинические проявления демодекоза. Факторами, способствующими патогенному потенциалу клещей, являются иммунодефицитные состояния, повышенная продукция кожного сала, экзогенные триггеры (косметика, УФ-облучение, стероиды), а также наличие сопутствующей бактериальной и грибковой флоры.

Demodex spp. следует рассматривать не как изолированных паразитов, а как элемент сложной микробиоценотической системы с потенциалом к патогенному действию при определённых условиях. Их роль в развитии хронических воспалительных дерматозов и офтальмопатий обусловлена не только прямым воздействием на ткани, но и их способностью к индукции вторичных инфекций и нарушению местного иммунного гомеостаза.

Дифференциация видов базируется на размерах и пропорциях тела, разделенного на три отдела: гнатосому (головной отдел с ротовыми органами), подосому (несущую четыре пары рудиментарных конечностей) и опистосому (хвостовой отдел).

· *Demodex folliculorum* характеризуется более крупными размерами, достигая в длину 0,3–0,4 мм. Основной видовой признак — удлинённая, червеобразная форма тела с выраженной поперечной исчерченностью кутикулы. Опистосома у этого вида является доминирующей структурой, составляя более половины общей длины туловища и постепенно сужаясь к заостренному концу. Такая морфология обеспечива-

ет надежную фиксацию в узком пространстве волосяной воронки. *Demodex brevis* является более мелкой формой, длина тела взрослой особи редко превышает 0,15–0,2 мм. Его опистосома укорочена, имеет притупленную форму и занимает менее половины длины тела. Общая форма более веретенообразная, поперечная исчерченность выражена слабее. Компактные размеры позволяют этому виду проникать глубже, чем его сородичу.

. Биологические и экологические различия: помимо морфологии, ключевым критерием разделения видов является выбор биотопа в пределах пилосебацейного комплекса и характер трофики.

D. folliculorum является типичным обитателем устьев волосяных фолликулов. Он располагается поверхностно, часто формируя скопления (колонии) по несколько особей вокруг стержня волоса или ресницы. Питается этот вид преимущественно клетками эпителия, соскабливая их хелицерами, что приводит к ускоренной десквамации и образованию «муфт» у корня ресниц. *D. brevis*, напротив, демонстрирует тропность к глубоким отделам сальных желез. Его любимой нишей являются протоки мейбомиевых желез и желез Цейса, где он обитает, как правило, изолированно. Пищевой спектр *D. brevis* включает не только эпителиальные клетки, но и липидный секрет желез, что делает его метаболизм непосредственно связанным с функционированием мейбомиевых желез.

Грибковая микрофлора кожи и слизистых оболочек человека представляет собой важный компонент нормально-го микробиома, поддерживающий физиологическое равновесие в эпидермальном барьере. В условиях иммунологической стабильности сапрофитные грибы сосуществуют с эпителиальными клетками без клинически значимого воздействия. Однако при нарушении местного или системного иммунного надзора, а также в условиях дисбаланса кожной микробиоты, грибковая флора способна переходить в патогенное состояние, вызывая как поверхностные, так и глубокие микозы, включая воспалительные заболевания кожи, придатков и глазной поверхности.

Наиболее распространёнными представителями грибковой флоры, участвующими в патогенезе демодекоз-ассоциированных дерматозов и офтальмопатий, являются дрожжеподобные грибы рода *Malassezia*, дрожжи рода *Candida*, а также дерматофиты (*Trichophyton*, *Epidermophyton*, *Microsporum*). Особое внимание уделяется *Malassezia spp.*, как липофильным микроорганизмам, активно колонизирующим области с повышенной сальностью. Их участие в патогенезе подтверждается высокой частотой выделения у пациентов с себорейным дерматитом, папулопустулёзной розацеа и демодекозом. Эти грибы продуцируют липазы, способствующие расщеплению кожного сала с образованием свободных жирных кислот, обладающих проинфламаторным эффектом, что ведёт к повреждению липидного барьера и

усилению воспаления.

Candida albicans и другие представители рода *Candida* преимущественно поражают складки кожи, слизистые оболочки и периорбитальную зону при наличии предрасполагающих факторов, таких как сахарный диабет, длительная антибактериальная терапия, местное применение кортикостероидов или хроническое раздражение. Их активное размножение сопровождается образованием псевдогиф и мицелия, что способствует мацерации эпидермиса, усилению воспаления и формированию трудноразрешимых хронических очагов.

В контексте демодекозных и демотомикозных состояний грибковая микрофлора играет роль не только вторичного патогена, но и важного модификатора клинической картины. Сочетание грибковой и паразитарной инвазии ведёт к усилению воспалительных реакций, резистентности к монотерапии и формированию атипичных дерматозов с полиморфной симптоматикой. Кроме того, установлена способность клещей *Demodex spp.* переносить грибковые клетки и способствовать их имплантации в глубинные слои кожи, что усугубляет течение заболевания.

Патогенез сопутствующего грибкового компонента тесно связан с нарушением барьерной функции кожи, изменениями в составе микробиома и иммуносупрессивными состояниями. Поэтому в рамках клинико-диагностической оценки и терапии демодекоз-ассоциированных патологий целе-

сообразно учитывать грибковую составляющую, проводить соответствующую микроскопическую и культуральную диагностику, а также включать противогрибковые средства в состав комбинированной терапии при наличии подтверждённого микотического компонента.

2 .2. Локализация в структурах глаза: волосяные фолликулы ресниц, мейбомиевы железы, железы Цейса и Молля.

Топическая диагностика демодекоза неразрывно связана с пониманием точной локализации различных видов клеща в анатомических структурах века. Клещи рода *Demodex* колонизируют исключительно ткани, богатые эпителиальными структурами и сальным секретом.

Волосяные фолликулы ресниц: являются первичным и наиболее распространенным биотопом для *D. folliculorum*. Клещи располагаются внутри фолликула, непосредственно прилегая к корню ресницы. При высокой плотности популяции они механически расширяют фолликул, травмируют матрикс волоса, что впоследствии ведет к нарушению трофики ресницы.**Мейбомиевы железы:** Представляют собой видоизмененные сальные железы голокринового типа, залегающие в толще тарзальной пластинки. Их выводные протоки открываются на интермаргинальном крае века позади линии роста ресниц. Эта анатомическая область служит экологической нишей для *D. brevis*. Проникая в просвет протока, клещ механически обтурирует его, нарушая эвакуацию

мейбума и изменяя его липидный состав. **Железы Цейса и Молля:** · Железы Цейса — это мелкие сальные железы, ассоциированные с волосяными фолликулами ресниц. Они поражаются как *D. folliculorum*, так и *D. brevis*, что усугубляет воспаление в области края века. · Железы Молля — рудиментарные апокриновые потовые железы, расположенные у свободного края века. Их поражение встречается реже, однако они могут выступать в роли дополнительного резервуара для поддержания популяции клеща.

Микроэкосистема кожи человека является средой обитания для двух строго специфичных видов клещей-железниц, которые различаются не только по морфометрическим параметрам, но и по экологическим предпочтениям, что определяет различия в клинической картине вызываемых ими поражений.

Питание клещей осуществляется путем пенетрации хоботком (гнатосомой) в цитоплазму эпителиальных клеток и всасывания клеточного сока и содержимого. Важным патогенетическим фактором является секреция клещом фермента гиалуронидазы, который деполимеризует гиалуроновую кислоту межклеточного вещества. Это облегчает продвижение паразита в толще тканей и способствует формированию ходов.

Клещи проявляют выраженную ночную активность, передвигаясь со скоростью до 8–16 мм/ч и избегая источников света. Основу питания *D. folliculorum* составляют клетки

эпителия и кожное сало, в то время как *D. brevis* питается преимущественно секретом сальных желез.

Офтальмологическая ниша

Особое значение имеет заселение клещами области век и глаз.

· Мейбомиевы железы:

- о Температурный режим: 34–36 °С.
- о Водородный показатель: рН 7.1–7.5.
- о Колонизация: 3–8 клещей на железу.

· Ресничные фолликулы:

о Характерным диагностическим признаком являются так называемые «муфты» — скопления яиц, хитиновых оболочек и экскрементов.

о Частота поражения:

Анатомическая зона

Частота инфестации ресниц

Верхнее веко

78 %

Нижнее веко

42 %

Физико-химические параметры микросред

Условия в различных нишах организма определяют метаболическую активность и репродуктивную способность клещей:

Параметр

Волосной фолликул

Сальная железа

Мейбомиева железа

Температура

32–34 °С

34–36 °С

34–35 °С

pH 5.4–5.9

pH 6.0–6.8

pH 7.1–7.5

Концентрация кислорода

<5 %

Анаэробная среда

Анаэробная среда

Относительная влажность

70–80 %

85–95 %

90–95 %

Адаптации клещей к микросредам организма чело-

века

Морфологические адаптации:

· Червеобразная форма тела обеспечивает проникновение в узкие каналы и фолликулы.

· Кутикулярные чешуйки способствуют прочному закреплению на стенках фолликулов.

· Редуцированные органы зрения компенсируются развитым хемотаксическим механизмом ориентации.

Физиологические адаптации:

- Секреция липаз и протеаз, способствующих расщеплению кожного сала.
- Анаэробный тип метаболизма позволяет существовать в условиях низкого содержания кислорода.
- Пик активности в ночные часы обеспечивает уклонение от действия ультрафиолетового излучения.

Поведенческие адаптации:

- Циклическая миграция: в дневные часы — вглубь тканей, ночью — к поверхности кожи.
- Групповое расселение, формирующее микроколонии по 5–10 особей, что увеличивает шансы на размножение и выживание.

Отличительной особенностью является высокая степень видоспецифичности: оба вида паразитируют исключительно на коже человека. Передача осуществляется, как правило, при прямом кожном контакте (включая прикосновения и контакт волосистой части головы).

Плотность колонизации у здорового человека, как правило, не превышает 5 клещей на квадратный сантиметр кожи. При увеличении численности более 10 клещей/см² развивается клиническая картина демодекоза.

2. 3. Патогенез демодекозного поражения глаз

В условиях замкнутого пространства века жизнедеятельность клеща инициирует каскад патологических реакций:

- Механическое повреждение: Скопление особей растяги-

вает фолликул, что при хроническом течении ведет к дистрофическим изменениям ресниц (истончение, выпадение — мадароз, неправильный рост — трихиаз).· Обтурация: Закупорка выводных протоков мейбомиевых желез хитиновыми шкурками после линек, экскрементами и телами погибших особей нарушает отток мейбума. Это ведет к развитию дисфункции мейбомиевых желез (заднего блефарита) и дестабилизации слезной пленки.· Активация бактериальной флоры: Доказана роль клещей как переносчиков бактерий (в частности *Bacillus oleronius*). Продукты метаболизма бактерий, высвобождающиеся после гибели клеща, обладают антигенными свойствами и провоцируют воспалительную реакцию, а также способствуют гидролизу липидов мейбума с образованием свободных жирных кислот, обладающих раздражающим действием.

Таким образом, являясь комменсалами при низкой численности и адекватном иммунном контроле, клещи рода *Demodex* приобретают свойства облигатных патогенов при создании благоприятных условий для их пролиферации. Дисбаланс локального гомеостаза век ведет к срыву симбиотических отношений и запуску специфического воспалительного процесса — демодекозного блефарита.

Офтальмодемозикоз представляет собой сочетанную патологию, при которой поражение глазных структур обусловлено одновременным участием клещей рода *Demodex* и патогенной грибковой микрофлоры. Это состояние характери-

зуется взаимодействием двух условно-патогенных агентов, каждый из которых способен индуцировать воспалительный процесс, но в совокупности формируют более выраженную, рецидивирующую и терапевтически резистентную клиническую картину. Наиболее частыми грибковыми агентами в составе микробиома век и глазной поверхности выступают дрожжеподобные грибы рода *Malassezia* и *Candida*, активизирующиеся на фоне иммунодисбаланса, нарушений микробного равновесия и первичного демодекозного поражения.

Клещи *Demodex folliculorum* колонизируют ресничные фолликулы, вызывая механическое повреждение эпителия, гиперкератоз и формирование цилиндрических чехлов, а *Demodex brevis* инвазирует мейбомиевы железы, нарушая отток секрета и провоцируя хроническое воспаление. Эти процессы сопровождаются изменением липидного состава слёзной плёнки, повышением трансэпидермальной проницаемости и разрушением защитного барьера кожи век. Ослабление локального иммунного надзора создаёт благоприятные условия для внедрения и активного роста грибов.

Патогенные грибы, прежде всего *Malassezia spp.*, способны продуцировать липолитические ферменты, в частности липазы, разрушающие липидный слой слёзной плёнки, что ведёт к синдрому сухого глаза, дисфункции мейбомиевых желез и усилению воспаления. При этом грибковые антигены активно взаимодействуют с иммунной системой, вызы-

вая гиперчувствительность замедленного типа, что проявляется хроническим блефаритом, персистирующей эритемой, шелушением и зудом.

Офтальмодемодкоз представляет собой паразитарное поражение краёв век и глазной поверхности, обусловленное активным размножением клещей рода *Demodex*, преимущественно *D. folliculorum* и *D. brevis*. Данная форма заболевания является одной из наиболее частых причин хронического блефарита и нередко осложняется мейбомиевой дисфункцией, рецидивирующими халазионами, кератопатиями и вторичными инфекциями. В последние годы на фоне изменения иммунного статуса популяции и широкого применения антибактериальных средств наблюдается рост резистентных и смешанных форм, включая сочетание с грибковыми поражениями — офтальмодемодмикоз.

Клещи *D. folliculorum* локализуются в ресничных фолликулах, нарушая целостность эпителия хелицерами и вызывая механическое раздражение, что проявляется в виде зуда, гиперемии век и характерного признака — цилиндрических чехлов у основания ресниц, состоящих из кератина, продуктов жизнедеятельности клещей и их яиц. *D. brevis*, в свою очередь, паразитирует в мейбомиевых железах, приводя к их обструкции, расширению и хроническому воспалению с формированием гранулематозных реакций. Это способствует нарушению секреции липидного слоя слёзной плёнки и

развитию синдрома сухого глаза.

Клиническая картина офтальмодемодекоза варьирует от лёгкой гиперемии краёв век и зуда до тяжёлых форм с выраженным фолликулитом, рецидивирующими ячменями, гиперплазией мейбомиевых желез, появлением густого салюного секрета по типу «зубной пасты». У ряда пациентов наблюдаются осложнения в виде хронического конъюнктивита, эрозий и инфильтратов роговицы, что при отсутствии терапии может привести к снижению зрительных функций.

Особую клиническую значимость представляет офтальмодемодекоз у детей с рецидивирующими халазионами: у данной категории пациентов высокая частота выявления клещей указывает на их непосредственную роль в патогенезе заболевания. Гранулематозное воспаление в мейбомиевых железах, вызванное присутствием клещей и продуктов их жизнедеятельности, способствует формированию липогранулем и повторным обострениям, плохо поддающимся стандартной терапии.

Дополнительным усугубляющим фактором является перенос клещами бактериальной и грибковой микрофлоры, в частности *Staphylococcus epidermidis*, *Malassezia* и *Candida albicans*, что может привести к развитию офтальмодемомикоза. В этой форме заболевания воспалительный процесс распространяется не только на веки, но и на конъюнктиву, слёзную плёнку и роговицу, формируя полиморфную картину с признаками фотофобии, слезотечения, «песка в глазах»

и роговичных осложнений, включая кератиты и неоваскуляризацию.

2.4. От колонизации к заболеванию: факторы, провоцирующие переход в патогенную форму (иммунный статус, сопутствующие заболевания).

Как было показано в предыдущей главе, клещи рода *Demodex* являются облигатными, но, как правило, толерантными симбионтами кожи человека. Частота обнаружения клещей увеличивается с возрастом, достигая почти 100% у пожилых лиц, что позволяет рассматривать их как постоянный компонент микробиома кожи. Однако лишь у части индивидов колонизация трансформируется в заболевание — демодекоз. Ключевым вопросом патогенеза является определение триггерных факторов, нарушающих равновесие в системе «паразит-хозяин» и запускающих неконтролируемую пролиферацию клеща с последующей воспалительной реакцией. Эти факторы можно разделить на эндогенные (связанные с состоянием макроорганизма) и экзогенные, хотя в клинической практике чаще наблюдается их сложное переплетение.

Иммунная система кожи является главным регулятором численности условно-патогенной флоры и фауны. Контроль популяции *Demodex* осуществляется как врожденными, так и адаптивными механизмами иммунитета.

Наиболее убедительным доказательством роли иммунитета служит резкое увеличение численности клещей и тяже-

сти клинических проявлений у пациентов с иммуносупрессией. Классическими моделями являются:

- ВИЧ-инфекция: У пациентов со снижением уровня CD4+ лимфоцитов наблюдается генерализованный и тяжело протекающий демодекоз, резистентный к стандартной терапии.

- Ятрогенная иммуносупрессия: Пациенты после трансплантации органов, получающие цитостатики и глюкокортикостероиды, а также онкологические больные на фоне химиотерапии демонстрируют высокую степень инвазии.

- Локальное применение кортикостероидов: Парадоксальным, но частым ятрогенным фактором является длительное нанесение на кожу век мазей и кремов, содержащих глюкокортикоиды. Местные стероиды подавляют локальный иммунитет (снижают функцию тканевых макрофагов и продукцию цитокинов), что создает «иммунологическую нишу» для размножения клеща.

В последние годы установлена роль Toll-подобных рецепторов (TLR) в распознавании компонентов клеща. Установлено, что у пациентов с демодекозным блефаритом повышена экспрессия TLR-2 на эпителиальных клетках фолликулов. Связывание лигандов клеща с TLR-2 запускает продукцию провоспалительных цитокинов (IL-6, IL-8, TNF- α), что инициирует и поддерживает воспаление. Предполагается, что генетически детерминированные особенности реагирования TLR-системы могут предрасполагать к развитию за-

болевания.

Целостность эпителиального барьера и наличие секреторного иммуноглобулина А (sIgA) в сальном секрете являются факторами, ограничивающими адгезию и пенетрацию клеща. Возрастное снижение продукции sIgA, а также повреждение эпителия (например, при хроническом блефарите иной этиологии) облегчает клещам доступ к глубоким отделам желез и фолликулов.

Системные заболевания организма существенно влияют на микроэкологию кожи век, изменяя химический состав секрета желез и трофику тканей, что может способствовать демодекозной инвазии.

Клинические наблюдения демонстрируют высокую коморбидность демодекоза с патологией пищеварительной системы:

- Гастриты, язвенная болезнь: Особое значение придается ассоциации с *Helicobacter pylori*. Иммунологические сдвиги и синдром мальабсорбции, сопровождающие хеликобактериоз, могут создавать благоприятный фон для размножения клеща. Высказывается гипотеза об общих звеньях патогенеза или перекрестных иммунных реакциях.

- Дисфункция гепатобилиарной системы и поджелудочной железы: Нарушение переваривания и всасывания жиров, а также изменение липидного состава сыворотки крови ведет к изменению состава секрета сальных желез. Поскольку *D. brevis* питается липидами, изменение качественного состава

кожного сала (в частности, увеличение доли триглицеридов и эфиров холестерина) может стимулировать его размножение.

Гормональный фон является мощным регулятором секреции сальных желез.

- Сахарный диабет. Является одним из ведущих факторов риска. Гипергликемия создает благоприятную среду для роста микроорганизмов, нарушает микроциркуляцию и трофику тканей, а также снижает активность фагоцитоза. У пациентов с диабетом демодекоз протекает торпидно и часто осложняется вторичной бактериальной инфекцией.

- Дисфункция щитовидной железы: Как гипер-, так и гипотиреоз, изменяя общий метаболизм и трофику кожи, могут способствовать нарушению симбиоза.

- Связанные с возрастом гормональные изменения: Увеличение частоты демодекоза у пожилых людей связывают не только с иммуносенесценцией (старением иммунитета), но и с изменением гормонального фона и состава кожного сала.

Существует патогенетическая связь демодекоза с акне и розацеа. Длительное время ведется дискуссия: является ли Demodex причиной розацеа или лишь усугубляет ее течение. В настоящее время считается, что при розацеа измененная среда кожи (повышенная васкуляризация, изменение рН и липидного состава) способствует гиперпролиферации клеща, а продукты его жизнедеятельности (белки *Vacillus oleronius*) выступают триггерами воспаления и папуло-пусту-

лезных высыпаний, замыкая порочный круг.

Помимо системных нарушений, важную роль играют условия локального характера:

- Нарушение гигиены век: Избыточное использование декоративной косметики (особенно водостойкой туши), недостаточное или неправильное очищение края век приводят к накоплению слущенного эпителия и секрета — идеальной питательной среды для клещей.

- Профессиональные вредности: Работа в условиях запыленности, горячих цехов или, напротив, длительная работа за компьютером (снижение частоты моргания и иссушение глаз) нарушают локальный гомеостаз.

- Климатические условия: Высокая влажность и температура воздуха могут способствовать активизации клещей.

Таким образом, переход Demodex из комменсала в патоген детерминирован сложным комплексом факторов. Центральным звеном является нарушение иммунологического надзора (как системного, так и локального) на фоне изменений внутренней среды организма (эндокринопатии, заболевания ЖКТ) или под воздействием внешних триггеров. Понимание этих пусковых механизмов необходимо для разработки эффективных стратегий профилактики и лечения, направленных не только на эрадикацию возбудителя, но и на коррекцию фоновых состояний.

2.5. Механическое, токсико-аллергическое и иммунологическое воздействие клещей и их симбионтов

(*Bacillus oleronius*).

Патогенез демодекозного поражения век представляет собой сложный многофакторный процесс, не сводимый исключительно к присутствию клеща. Современные исследования рассматривают развитие заболевания как результат совокупного воздействия самого паразита и ассоциированной с ним микрофлоры на ткани хозяина. Традиционно выделяют три основных вектора патогенного влияния: механическое повреждение, токсико-аллергические реакции и иммунопатологические сдвиги. Ключевую роль в интеграции этих механизмов играют симбиотические бактерии *Bacillus oleronius*, обнаруженные в теле клещей и выступающие в качестве триггера и модулятора воспалительного ответа .

Механическое повреждение является наиболее очевидным и первичным следствием жизнедеятельности клеща, обусловленным его морфологическими особенностями и характером питания. Травматизация эпителия и obturation протоков-клещи рода *Demodex* обладают мощным ротовым аппаратом (гнатосомой), оснащенным хелицерами, с помощью которых они внедряются в цитоплазму эпителиальных клеток, соскабливая и повреждая их . Хитиновый экзоскелет и крючья на конечностях способствуют фиксации и дополнительной травматизации стенок фолликула при движении. Сканирующая электронная микроскопия демонстрирует прямую деструкцию себоцитов и разрушение стенок салivных желез . Скопление особей, продуктов их линьки и от-

ходов приводит к obturации (закупорке) волосяного канала и выводных протоков мейбомиевых желез. Это, в свою очередь, вызывает реактивную гиперкератинизацию и гиперплазию эпителия, что еще более усугубляет обструкцию и формирует порочный круг. Результатом является расширение фолликула, дистрофия ресничного матрикса, что клинически проявляется истончением и выпадением ресниц (мадарозом), а также нарушением оттока мейбума с развитием дисфункции мейбомиевых желез.

Патогномоничным признаком демодекозного блефарита являются цилиндрические чешуйки (коллоретты), муфтообразно окружающие основание ресниц. Механизм их образования напрямую связан с жизнедеятельностью клеща. Поскольку клещи не имеют анального отверстия, непереваренные продукты метаболизма накапливаются в их организме и регургитируются (извергаются обратно). Эта масса, состоящая из регургитированного материала, остатков эпителиальных клеток, кератина и яиц, смешивается с секретом желез и формирует характерные чешуйки, плотно фиксированные у Хроническое механическое раздражение и повреждение структур сально-волосяного комплекса со временем приводят к склерозированию ранее разрушенных участков ткани и формированию соединительнотканых капсул вокруг внедрившихся клещей. Это способствует поддержанию хронического воспаления и нарушению нормальной архитектоники века.

Токсико-аллергическое воздействие. Сенсибилизация организма к антигенам клеща и продуктам его метаболизма лежит в основе аллергического компонента демодекоза.

Сам хитиновый покров клеща, его слюна, экскреты и соматические белки являются чужеродными для организма хозяина и обладают антигенными свойствами. При гибели клеща происходит массивный выброс этих антигенов, что провоцирует острую воспалительную реакцию. Продукты жизнедеятельности живых клещей также постоянно поступают в окружающие ткани, поддерживая состояние хронической сенсибилизации.

Токсины и биологически активные вещества. Пищеварительные ферменты клеща, в частности липолитические ферменты, необходимые для переваривания липидов кожного сала, обладают раздражающим действием на ткани. Они способствуют дестабилизации клеточных мембран и усиливают экссудативные процессы. Кроме того, в патогенезе участвуют токсические продукты, выделяемые бактериями, ассоциированными с клещами.

Клинические проявления аллергии. Результатом токсико-аллергического воздействия являются упорный зуд, жжение, ощущение "ползания мурашек" (особенно усиливающиеся в вечернее и ночное время, что коррелирует с циркадной активностью клещей), отек и гиперемия краев век.

Иммунологические реакции и роль *Vaccillus oleronius*. Наиболее сложным и значимым аспектом патогенеза является

запуск каскада иммунных реакций, в котором центральную роль играют бактерии-симбионты клеща.

Концепция "векторной роли" бактерий. Клещи рода *Demodex* являются механическими переносчиками бактерий. В их теле, кишечнике и на поверхности кутикулы обнаружены различные микроорганизмы, однако особый интерес представляет *Vacillus oleronius* — грамположительная бактерия, которая рассматривается как эндосимбионт клеща. Исследования с использованием полимеразной цепной реакции подтвердили наличие бактерий рода *Vacillus* в клещах, что является отягощающим фактором, усиливающим негативное влияние паразита .

Роль бактериальных антигенов в воспалении при розацеа. Наибольшее количество данных о патогенетической роли *V. oleronius* накоплено при изучении розацеа — состояния, тесно связанного с демодекозом. Установлено, что белки *Vacillus oleronius* способны стимулировать воспалительные клетки. В частности, антигены этой бактерии вызывают пролиферацию и миграцию мононуклеарных клеток периферической крови, а также продукцию провоспалительных цитокинов у пациентов с розацеа . Это указывает на то, что иммунный ответ направлен не только против самого клеща, но и против его бактериальных симбионтов. Обнаружена корреляция между сывороточной реактивностью к белкам *V. oleronius*, изменением уровня кожного сала и плотностью популяции клещей .

Запуск врожденного иммунитета. Антигены клещей и бактерий взаимодействуют с рецепторами врожденного иммунитета, в частности с Toll-подобными рецепторами (TLR) на эпителиальных клетках и макрофагах. Это взаимодействие запускает продукцию провоспалительных цитокинов (IL-6, IL-8, TNF- α) и хемокинов, которые привлекают в очаг поражения нейтрофилы, лимфоциты и другие иммунные клетки. Образующийся воспалительный инфильтрат еще более усиливает разрушение тканевых барьеров.

Развитие гиперчувствительности. Длительная антигенная стимуляция приводит к формированию как гуморального, так и клеточно-опосредованного иммунного ответа. Хроническое воспаление на фоне персистирующей инвазии приобретает черты реакции гиперчувствительности замедленного типа, что объясняет торпидность течения заболевания и трудности терапии, направленной исключительно на эрадикацию возбудителя.

Таким образом, патогенез офтальмодемодеккоза представляет собой интегративный процесс, в котором механическое повреждение тканей создает входные ворота и условия для распространения антигенов, токсико-аллергические реакции обеспечивают клиническую симптоматику, а иммунопатологические механизмы, во многом инициируемые симбионтной бактерией *Bacillus oleronius*, закрепляют хроническое рецидивирующее течение заболевания.

2.6. Роль Demodex в развитии дисфункции мейбо-

миевых желез (ДМЖ) и синдрома сухого глаза (СДС).

Дисфункция мейбомиевых желез (ДМЖ) рассматривается в современной офтальмологии как ведущая причина синдрома сухого глаза (ССГ) испарительного типа. Многочисленные исследования последних десятилетий убедительно доказывают, что инвазия клещей рода *Demodex*, в особенности *D. brevis*, является одним из ключевых этиологических факторов развития ДМЖ. Понимание патогенетических звеньев, связывающих персистенцию клеща с нарушением продукции и выделения мейбума, а также знание патоморфологических изменений, происходящих в тканях века, необходимо для разработки эффективных методов лечения данного контингента больных.

Мейбомиевы железы представляют собой видоизмененные сальные железы голокринового типа, располагающиеся в толще тарзальной пластинки верхнего и нижнего века. Их секрет — мейбум — образует наружный липидный слой слезной пленки, выполняющий ключевую функцию по снижению поверхностного натяжения и предотвращению испарения водной фазы слезы. Поражение этих желез при демодекозе носит комплексный характер и реализуется через несколько патогенетических механизмов.

Механическая obturация выводных протоков: *D. brevis*, обладая малыми размерами и тропностью к липидной среде, проникает глубоко в просвет выводных протоков мейбомиевых желез. Скопление клещей, их яиц, личиночных

шкuroк и экскрементов приводит к механической закупорке протока. Обтурация нарушает эвакуацию мейбума на поверхность интермаргинального края века. Застой секрета, в свою очередь, создает благоприятные условия для дальнейшего размножения клеща и присоединения вторичной бактериальной флоры. Хроническая обструкция ведет к повышению давления внутри протока и, в конечном итоге, к кистозному расширению и атрофии железистой ткани.

Изменение липидного состава мейбума. Присутствие клеща и ассоциированной с ним микрофлоры существенно изменяет биохимические свойства секрета мейбомиевых желез. Установлено, что *D. brevis* и его симбионты (в частности, *Bacillus oleronius*) обладают липолитической активностью. Липазы бактериального и паразитарного происхождения гидролизуют эфиры холестерина и другие липидные компоненты мейбума с образованием свободных жирных кислот. Изменение качественного состава липидов ведет к повышению температуры плавления мейбума — секрет становится более вязким, густым, приобретает консистенцию зубной пасты. Такой измененный секрет не способен формировать стабильный липидный слой и легко кристаллизуется, усугубляя обструкцию протоков.

Воспалительный ответ и деструкция железистого аппарата: антигены клеща и бактерий, проникая через поврежденный эпителий протока в строму железы, инициируют воспалительную реакцию. Формируется перидуктальный воспа-

лительный инфильтрат, состоящий из лимфоцитов, макрофагов и нейтрофилов. Хроническое воспаление ведет к активации фибробластов и разрастанию соединительной ткани вокруг протоков и ацинусов (перидуктальный фиброз). Фиброзные изменения сдавливают железистые структуры, нарушая их кровоснабжение и трофику. Прогрессирование фиброза завершается полной облитерацией протоков и атрофией ацинарных клеток, что означает необратимую потерю функции железы.

Нарушение нейрогуморальной регуляции. Хроническое воспаление и фиброз повреждают нервные окончания, иннервирующие мейбомиевы железы. Это нарушает нейрогенную регуляцию секреции и усугубляет моторную дисфункцию — снижается способность железы к сокращению и эвакуации содержимого под действием сокращения мышцы Риолана при моргании.

Патогенетическая связь ДМЖ и синдрома сухого глаза. Дисфункция мейбомиевых желез, индуцированная Demodex, закономерно приводит к развитию синдрома сухого глаза. В патогенезе ССГ при демодекозе можно выделить следующие звенья:

Дефицит липидного слоя и повышенная испаряемость слезы. Вследствие обструкции протоков и атрофии желез количество секретируемого мейбума резко сокращается, либо он вовсе не поступает на поверхность глаза. Нарушается формирование полноценного наружного липидного слоя

слезной пленки. Это приводит к резкому увеличению скорости испарения водной фазы слезы с поверхности открытой глазной щели. Развивается гиперсмолярность слезной жидкости — ключевой патогенетический фактор ССГ испарительного типа.

Нестабильность слезной пленки. Даже если некоторое количество измененного мейбума выделяется, он не способен равномерно распределяться по поверхности роговицы и удерживаться там. Измененный липидный состав (избыток свободных жирных кислот) дестабилизирует слезную пленку, вызывая ее преждевременный разрыв. Время разрыва слезной пленки (проба Норна) у пациентов с демодекозным блефаритом значительно укорочено.

Повреждение эпителия роговицы и конъюнктивы. Гиперосмолярная слеза, а также токсичные свободные жирные кислоты и продукты воспаления, попадающие из измененных мейбомиевых желез в конъюнктивальную полость, оказывают повреждающее действие на эпителий. Развивается апоптоз эпителиальных клеток, десквамация, нарушение микроворсинок, что ведет к потере гидрофильности роговицы и усугубляет нестабильность слезной пленки. Формируется порочный круг: сухость → воспаление → повреждение эпителия → еще большая сухость.

Клинические проявления. Пациенты предъявляют жалобы на чувство жжения, рези, «песка» в глазах, усиливающиеся к вечеру, при работе за компьютером или в услови-

ях кондиционированного воздуха. Характерна фотофобия, нечеткость зрения, исчезающая после моргания. Объективно определяются гиперемия краев век, телеангиэктазии, закупоренные устья мейбомиевых желез, пенистый секрет у края век.

Патоморфологические изменения тканей века

Для понимания необратимости хронических форм демодекозного блефарита и ДМЖ необходимо рассмотреть изменения, происходящие на тканевом и клеточном уровнях.

Изменения эпителия интермаргинального края

Хроническая механическая травма клещами и продуктами их жизнедеятельности приводит к акантозу (утолщению эпидермиса), гиперкератозу и паракератозу в области свободного края века. Отмечается акантотическое разрастание эпителия с образованием эпителиальных тяжей, погруженных в дерму. Это является гистологической основой для формирования стойких чешуек и корок, с трудом поддающихся удалению.

Изменения в области волосяных фолликулов ресниц

Волокнистая соединительная ткань дермы вокруг пораженных фолликулов подвергается фиброзу и гиалинозу. Фолликулы деформируются, расширяются, в них нередко обнаруживаются множественные срезы клещей, окруженные воспалительным инфильтратом из лимфоцитов, гистиоцитов и эозинофилов. Стенка фолликула истончена, волосяной сосочек атрофичен, что объясняет выпадение ресниц и на-

рушение их роста. Сальные железы Цейса, ассоциированные с фолликулами, гиперплазированы или, напротив, атрофированы с замещением соединительной тканью.

Изменения мейбомиевых желез (гистологическая картина)

Это наиболее значимые изменения, определяющие исход заболевания.

· Начальная стадия: В просвете выводных протоков обнаруживаются скопления клещей, слущенного эпителия и секрета. Эпителий протока гиперплазирован, местами слущен. Вокруг протока — умеренная лимфогистиоцитарная инфильтрация. · Стадия выраженных изменений: Протоки кистозно расширены, заполнены эозинофильными массами (загустевший секрет), детритом и клещами. Эпителий протоков атрофичен, местами отсутствует. Перидуктально — выраженный фиброз и хроническое воспаление. Ацинусы желез уменьшены в размерах, секреторные клетки в состоянии вакуольной дистрофии или некроза. · Исход (терминальная стадия): Полная облитерация протоков фиброзной тканью. Ацинусы атрофированы, замещены жировой или фиброзной тканью. Функция железы утрачена необратимо. Гистологически железа перестает идентифицироваться как секреторная структура, представляя собой рубец.

Сосудистые изменения

В строме века отмечается полнокровие сосудов микроциркуляторного русла, стаз, краевое стояние лейкоцитов.

Выявляется плазматическое пропитывание сосудистых стенок и периваскулярный отек, что свидетельствует о повышении сосудистой проницаемости. Стенки артериол утолщены за счет гиперплазии интимы и фиброза, что нарушает трофику тканей и способствует хронизации процесса.

Таким образом, инвазия *Demodex* запускает каскад патологических реакций в тканях века, центральным звеном которых является поражение мейбомиевых желез. Механическая obturация, изменение состава секрета и хроническое воспаление ведут к необратимым патоморфологическим изменениям — фиброзу и атрофии железистого аппарата. Следствием этого является развитие ДМЖ и, как ее клинического эквивалента, синдрома сухого глаза испарительного типа. Понимание этих механизмов диктует необходимость ранней диагностики и активной противодемодекозной терапии для предотвращения необратимых изменений и потери функции органа зрения.. Роль *Demodex* в развитии дисфункции мейбомиевых желез и синдрома сухого глаза

2.7. Патоморфологические изменения тканей века.

Морфологическая перестройка структур век при демодекозной инвазии

Колонизация клещами рода *Demodex* пилосебацейного комплекса века инициирует каскад патологических процессов, ведущих к глубокой морфологической перестройке тканей. Эти изменения являются результатом как прямого по-

вреждающего действия паразита, так и опосредованных реакций, вызванных его симбионтами и иммунным ответом макроорганизма. Структурная реорганизация затрагивает все уровни организации века: от микроскопических изменений эпителиальной выстилки до макроскопической деформации края века. Понимание этих морфологических трансформаций необходимо для объяснения клинической картины и разработки патогенетически обоснованной терапии.

Изменения волосяных фолликулов ресниц. Волосяные фолликулы ресниц являются первичным биотопом для *D. folliculorum*, и именно здесь разворачиваются наиболее характерные патоморфологические изменения.

Расширение фолликула и формирование перифолликулярных муфт. При паразитировании клещей происходит механическое расширение полости волосяного фолликула. Скопление особей *D. folliculorum*, нередко формирующих колонии, растягивает стенки фолликула, что ведет к его деформации. Одновременно развивается компенсаторная реакция эпителия — гиперплазия и усиленная кератинизация. Результатом этого процесса является образование характерных цилиндрических муфт (симптом "воротничка") вокруг основания ресниц, содержащих кератин, липиды и продукты жизнедеятельности клещей. Гистологически в этих муфтах могут быть обнаружены хитиновые шкурки после линек, яйца и экскременты паразитов.

Дистрофические изменения ресниц. Длительное давле-

ние расширенного фолликула на матрикс волоса нарушает его трофику. Это приводит к истончению ресниц, изменению их структуры, а в последующем — к выпадению (мадароз) и нарушению направления роста (трихиаз). В тяжелых случаях развивается атрофия волосяных фолликулов с полной утратой способности к регенерации волоса.

Ремоделирование мейбомиевых желез и желез Цейса. Наиболее глубокие и функционально значимые изменения происходят в мейбомиевых железах — основном биотопе *D. brevis*, а также в сальных железах Цейса.

Обтурация протоков и кистозная трансформация. Клещи, проникая в выводные протоки мейбомиевых желез, механически обтурируют их. Закупорка усугубляется скоплением густого непрозрачного секрета, содержащего кератинизированный клеточный материал, хитиновые шкурки и тела погибших особей. Вследствие стаза секрета происходит расширение выводящей системы — формируются ретенционные кисты протоков и ацинусов.

Атрофия секреторных ацинусов

Длительно существующая обструкция ведет к повышению давления в просвете железы и, как следствие, к компрессионной атрофии секреторных ацинусов (мейбоцитов). Железистые клетки уменьшаются в размерах, их секреторная активность прогрессивно снижается. На поздних стадиях развивается фиброз и полная атрофия долек железы, что носит необратимый характер. Это состояние клинически со-

ответствует дисфункции мейбомиевых желез (ДМЖ) — одной из ведущих причин синдрома "сухого глаза".

Метаплазия и гиперкератоз выводного эпителия

Под воздействием хронического воспаления и механического раздражения эпителий, выстилающий протоки желез, претерпевает изменения. Наблюдается метаплазия эпителия с признаками усиленной кератинизации. Это усугубляет обструкцию, так как слущенные ороговевшие клетки смешиваются с загустевшим секретом, формируя плотные пробки в устьях желез, видимые при биомикроскопии.

Изменения эпителиального покрова и соединительнотканной стромы века

Эпидермальные изменения

На коже век развиваются явления гиперкератоза — утолщение рогового слоя с образованием чешуек. Эпидермис становится сухим, шелушащимся. В зонах расчесов, обусловленных интенсивным зудом, формируются участки экскориаций, микроэрозии и геморрагические корочки.

Воспалительная инфильтрация и фиброз

В дерме века, вокруг пораженных фолликулов и желез, формируются воспалительные инфильтраты, состоящие из лимфоцитов, гистиоцитов и плазматических клеток. Хроническое течение процесса индуцирует пролиферацию фибробластов и избыточное отложение коллагена, что ведет к фиброзу и рубцеванию краев век. Это проявляется утолщением, деформацией и потерей эластичности века. В ряде

случаев вокруг погибших особей могут формироваться гранулемы инородных тел.

Роль симбионтной микрофлоры в морфогенезе поражений

Существенный вклад в морфологическую перестройку тканей вносят бактерии, ассоциированные с клещами *Demodex*. Ключевая роль принадлежит *Bacillus oleronius* — граммотрицательной бактерии, обитающей внутри клещей.

Бактериально-опосредованное воспаление

Исследования показывают, что *B. oleronius* выступает в роли ко-патогена. Белки этой бактерии, высвобождающиеся при гибели клеща или с его экскрементами, обладают мощным антигенным потенциалом и способны стимулировать иммунный ответ у предрасположенных лиц. Установлено, что у пациентов с тяжелыми формами блефарита наличие *B. oleronius* коррелирует с выраженностью клинических проявлений, независимо от количества самих клещей. Это подтверждает, что именно бактериальный компонент во многом определяет тяжесть патологического процесса.

Липолитическая активность и дестабилизация слезной пленки

Бактериальные ферменты (липазы, эстеразы), продуцируемые *B. oleronius* и другими симбионтами (стафилококками, коринебактериями), взаимодействуют с липидами мейбума. Это приводит к гидролизу липидов и образованию свободных жирных кислот, которые, с одной стороны, обладают

раздражающим действием на ткани, а с другой — изменяют качественный состав липидного слоя слезной пленки . Образование "пенистого" отделяемого по краю век объясняется процессом омыления липидов бактериальными ферментами .

Поддержание воспалительного каскада. Продукты бактериального происхождения активируют Toll-подобные рецепторы (в частности TLR-2) на эпителиальных клетках, стимулируя продукцию провоспалительных цитокинов (IL-1, IL-6, TNF- α), что поддерживает хроническое воспаление и способствует дальнейшей деструкции тканей . Таким образом, формируется порочный круг: клещи создают условия для бактерий, бактерии усугубляют воспаление, что еще более нарушает локальный гомеостаз и способствует пролиферации клещей.

Функциональные корреляты морфологических изменений .

Описанные морфологические перестройки имеют четкие функциональные последствия, подтвержденные инструментальными методами:

· Нестабильность слезной пленки: Вследствие дефицита липидов и изменения их состава время разрыва слезной пленки (TBUT) значительно сокращается, причем степень сокращения коррелирует с тяжестью инвазии . Гипосекреция слезы: Нарушение архитектоники желез и атрофия ацинусов ведут к снижению продукции слезной жидкости (тест Шир-

мера) . Плоскоклеточная метаплазия конъюнктивы: Хроническое воспаление индуцирует патологические изменения конъюнктивального эпителия, что проявляется повышением степени плоскоклеточной метаплазии по данным импрессионной цитологии, причем тяжесть этих изменений напрямую зависит от интенсивности демодекозной инвазии .

Таким образом, морфологический ответ тканей века на демодекозную инвазию представляет собой сложный многостадийный процесс, включающий механическую обтурацию, гиперкератотическую пролиферацию, атрофию железистого аппарата, хроническое воспаление с исходом в фиброз и бактериально-опосредованную деструкцию липидов. Конечным итогом этих процессов является необратимая перестройка структуры века и стойкое нарушение функции слезопродукции и стабильности слезной пленки.

Глава 3. ФАКТОРЫ РИСКА ВОЗНИКНОВЕННАЯ ОФТАЛЬМОДЕКОЗА

Имеются различные факторы, влияющие на возникновение офтальмодемодекоза.

Возрастные аспекты и факторы риска офтальмодемодекоза .

Распространенность демодекозной инвазии и вероятность перехода носительства в клинически манифестную форму имеют четкую возрастную динамику. Клещи рода *Demodex* обнаруживаются во всех возрастных группах, однако частота инвазированности, плотность популяции и спектр провоцирующих факторов существенно различаются у детей, лиц молодого, среднего и пожилого возраста. Понимание этих различий необходимо для разработки возраст-ориентированных стратегий профилактики и ранней диагностики.

Детский и подростковый возраст (0–18 лет)

Длительное время считалось, что демодекоз у детей встречается крайне редко. Это объяснялось низкой активностью сальных желез в допубертатном периоде и, как следствие, отсутствием благоприятной среды для питания клещей, особенно *D. brevis*. Однако современные данные свидетельству-

ют о росте заболеваемости в этой возрастной группе, что требует пересмотра традиционных взглядов.

Редкость инвазии у грудных детей и младшего возраста

У новорожденных и детей первых лет жизни клещи рода *Demodex* практически не обнаруживаются. Это связано с низкой продукцией кожного сала (себума) вследствие функциональной незрелости сальных желез. Кроме того, материнские антитела, получаемые трансплацентарно и с грудным молоком, могут обеспечивать пассивную иммунную защиту, сдерживающую размножение паразитов.

Пубертатный скачок

Ситуация кардинально меняется в пубертатном периоде. Повышение уровня андрогенов стимулирует гипертрофию и гиперфункцию сальных желез, включая мейбомиевы железы и железы Цейса. Увеличение продукции себума создает оптимальную трофическую базу для размножения клещей. Именно в подростковом возрасте происходит первичное инфицирование и становление популяции *Demodex*.

Факторы риска в детском и подростковом возрасте

- Гормональная перестройка: Пубертатный период является основным эндогенным фактором. У подростков с себорейным типом кожи и акне риск колонизации выше.

- Нарушение гигиены: Использование общих полотенец, постельного белья, косметики (особенно декоративной тушью для ресниц, которую подростки часто одалживают друг у друга) способствует прямой передаче клещей контактным

путем.

- Иммуносупрессия на фоне частых инфекций: Дети с рекуррентными вирусными и бактериальными инфекциями, а также получающие системные кортикостероиды по поводу различных заболеваний (например, бронхиальной астмы), находятся в группе риска.

- Сопутствующие дерматозы: Юношеские угри (акне) создают благоприятный фон для размножения клещей, формируя порочный круг: акне → избыток себума → питание для клеща → воспаление → усугубление акне.

Молодой и средний возраст (19–50 лет)

В этом возрастном периоде достигается пик социальной и репродуктивной активности. Факторы риска смещаются в сторону образа жизни и профессиональной деятельности.

Высокая частота носительства при низкой манифестации

У большинства взрослых людей клещи присутствуют в фолликулах, но заболевание развивается лишь при воздействии дополнительных триггеров. Иммунная система в этом возрасте, как правило, эффективно контролирует численность популяции.

Профессиональные и поведенческие факторы

- Длительная работа за компьютером (зрительный синдром): Снижение частоты моргания приводит к нарушению самоочищения века, изменению состава слезы и создает условия для застоя секрета мейбомиевых желез, что облегчает колонизацию.

· Использование контактных линз: Механическая травма края века, нарушение метаболизма эпителия роговицы и конъюнктивы, а также загрязнение линз могут способствовать инвазии. Кроме того, растворы для линз не обладают акарицидным действием.

· Применение декоративной косметики: Интенсивное использование туши для ресниц, теней, карандашей для век, особенно при недостаточном или неправильном снятии макияжа, приводит к накоплению косметических средств в устьях фолликулов, что служит питательной средой и механически закупоривает выводные протоки.

· Посещение салонов красоты и косметологов: Недостаточная стерилизация инструментов для наращивания ресниц, коррекции бровей, чистки лица может быть путем передачи клеща.

Сопутствующая патология

· Заболевания желудочно-кишечного тракта: Гастриты, дуодениты, дисбактериоз, ассоциированные с *Helicobacter pylori*, изменяют иммунный статус и метаболизм, что может провоцировать демодекоз.

· Эндокринные нарушения: Сахарный диабет 1 типа, заболевания щитовидной железы, синдром поликистозных яичников (СПКЯ) создают эндокринный дисбаланс, влияющий на функцию сальных желез.

· Дерматологическая патология: Розацеа, себорейный дерматит, акне (у взрослых) являются как факторами риска, так

и следствием демодекозной инвазии.

Пожилой и старческий возраст (старше 50 лет)

Эта возрастная группа характеризуется максимальной частотой и интенсивностью инвазии, а также наибольшей долей клинически выраженных форм заболевания. Ключевую роль играют инволютивные процессы.

Иммуносенescенция

Возрастное угасание функции иммунной системы (иммуносенescенция) затрагивает как Т-клеточное звено, так и систему врожденного иммунитета. Снижается способность тканевых макрофагов и дендритных клеток сдерживать размножение паразитов. Уменьшается продукция секреторного IgA, что облегчает адгезию клещей.

Гормональные изменения

У женщин в постменопаузе и у мужчин при возрастном андрогенном дефиците происходит перестройка липидного обмена. Изменяется состав и вязкость секрета сальных и мейбомиевых желез. Мейбум становится более густым, что создает предпосылки для obturации протоков и размножения *D. brevis*.

Инволютивные изменения структур глаза и века

- Атония мейбомиевых желез: Снижение тонуса гладкой мускулатуры и мышцы Риолана ухудшает эвакуацию секрета, способствуя застою.
- Дистрофические изменения роговицы и конъюнктивы: Снижение чувствительности роговицы может приводить к

более позднему обращению за медицинской помощью.

- Ксерофтальмия: Возрастной ССГ, широко распространенный у пожилых, создает благоприятную среду для колонизации, замыкая порочный круг: сухость → воспаление → демодекоз → усугубление сухости.

Сопутствующая соматическая патология

У пожилых пациентов накапливается перечень хронических заболеваний, многие из которых являются факторами риска демодекоза:

- Сахарный диабет 2 типа: Микроангиопатия, нейропатия, нарушение трофики тканей и фагоцитоза.

- Сердечно-сосудистые заболевания: Нарушение микроциркуляции в тканях века.

- Прием лекарственных препаратов: Длительное применение гипотензивных, антигистаминных, антидепрессантов может вызывать сухость глаз (как побочный эффект) и снижение местного иммунитета.

- Отягощающие факторы ухода: Снижение способности к самообслуживанию у лежачих больных, невозможность соблюдения гигиены век.

Сравнительная характеристика возрастных групп

Для наглядности представим ключевые различия в виде таблицы.

Возрастная группа. Частота инвазии. Ведущий вид. Основные факторы риска. Клинические особенности.

Дети (0–10 лет) Крайне низкая *D. folliculorum* Врожден-

ные иммунодефициты, тяжелые соматические заболевания, ятрогенная иммуносупрессия Часто ассоциирован с блефароконъюнктивитами, трудно поддается диагностике

Подростки (11–18 лет) Умеренная, нарастающая *D. folliculorum* Пубертатный гормональный всплеск, акне, себорея, использование общей косметики Часто сочетается с акне-блефаритом, демодекозным блефаритом

Взрослые (19–50 лет) Высокая (носительство) *D. folliculorum* и *D. brevis* Профессиональные вредности (ПК), контактные линзы, косметика, стресс, заболевания ЖКТ Часто малосимптомное течение, обострения на фоне стрессов

Пожилые (>50 лет) Очень высокая, манифестные формы *D. brevis* (преимущественно) Иммуносенescенция, возрастная ДМЖ, ССГ, сахарный диабет, прием лекарств Тяжелое, рецидивирующее течение.

Возраст является одним из ключевых факторов, определяющих риск инвазии и клинической манифестации офтальмодемодекоза. У детей и подростков решающую роль играют гормональная перестройка и гигиенические привычки. У взрослых на первый план выходят профессиональные и поведенческие факторы. У пожилых ведущее значение приобретают инволютивные процессы, иммуносупрессия и накопленная соматическая патология. Понимание возрастной специфики факторов риска позволяет проводить целенаправленную профилактику, своевременную диагностику и выбирать оптимальную тактику лечения в каждой возрастной

группе.

Ниже представлен структурированный опросник, предназначенный для использования врачами-офтальмологами, дерматологами и оптометристами. Он позволяет систематизировать сбор анамнеза, выявить факторы риска и оценить вероятность наличия офтальмодемодекоза у пациента.

Опросник состоит из нескольких блоков, каждый из которых имеет весовые коэффициенты для полуколичественной оценки риска. В конце приведена интерпретация результатов.

ОПРОСНИК ДЛЯ ВЫЯВЛЕНИЯ ФАКТОРОВ РИСКА ОФТАЛЬМОДЕМОДЕКОЗА (для пациентов с жалобами на дискомфорт в области глаз или век)

Инструкция для врача: Опросник заполняется пациентом самостоятельно или в ходе беседы. Отвечая на вопросы, пациент выбирает один вариант ответа, наиболее соответствующий его состоянию за последние 3–6 месяцев. Для количественной оценки риска суммируются баллы, указанные в скобках рядом с выбранным ответом.

РАЗДЕЛ 1. ПАСПОРТНЫЕ ДАННЫЕ И ВОЗРАСТ

1. Ваш возраст:

· До 18 лет (0) · 18–35 лет (1) · 36–50 лет (2) · Старше 50 лет (3)

2. Пол:

· Мужской (0) · Женский (1) (учитывается более частое ис-

пользование косметики и гормональные колебания)

РАЗДЕЛ 2. ГИГИЕНА ВЕК И ИСПОЛЬЗОВАНИЕ КОСМЕТИКИ

3. Как часто вы умываетесь/очищаете область век?

· Регулярно, 2 раза в день (0)· Один раз в день (1)· Не каждый день / только душем (2)

4. Используете ли вы декоративную косметику для глаз (тушь, подводка, тени)?

· Никогда (0)· Редко (по праздникам) (1)· Ежедневно (2)

5. Как вы снимаете макияж с глаз?

· Специальными средствами (мицеллярная вода, двухфазное средство) (0)· Обычным мылом / гелем для умывания (1)· Не снимаю (сплю с макияжем) / снимаю редко (3)

6. Пользуетесь ли вы накладными ресницами или наращиванием ресниц?

· Нет (0)· Да, иногда (1)· Да, постоянно / делаю регулярно (2)

7. Есть ли у вас привычка тереть глаза руками в течение дня?

· Нет (0)· Иногда (1)· Часто, постоянно (2)

8. Пользуетесь ли вы общей косметикой или полотенцами с другими членами семьи?

· Нет, только личными (0)· Иногда (1)· Да, постоянно (2)

РАЗДЕЛ 3. КОНТАКТНЫЕ ЛИНЗЫ И ОЧКИ

9. Носите ли вы контактные линзы?

· Нет (0)· Да, ежедневно (мягкие линзы) (2)· Да, пролон-

гированного ношения (в том числе сплю в них) (3)

10. Соблюдаете ли вы правила гигиены контактных линз?
* Не ношу линзы (0) * Да, строго соблюдаю (ежедневная замена раствора, чистка контейнера) (0) * Нарушаю режим ношения (ношу дольше срока, сплю в однодневных) (2)

11. Пользуетесь ли вы очками? * Нет (0) * Только для чтения/работы за компьютером (0) * Ношу постоянно, протираю очки редко (1)

РАЗДЕЛ 4. ПРОФЕССИОНАЛЬНЫЕ И ПОВЕДЕНЧЕСКИЕ ФАКТОРЫ

12. Сколько времени в день вы проводите за компьютером/смартфоном/планшетом? * Менее 2 часов (0) * 2–5 часов (1) * Более 5 часов (2) * Более 8 часов (работа за компьютером) (3)

13. Работаете ли вы в условиях запыленности, кондиционированного воздуха, горячих цехов? * Нет (0) * Да, иногда (1) * Да, постоянно (2)

14. Курите ли вы или часто находитесь в накуренном помещении? * Нет (0) * Иногда (1) * Да, регулярно (2)

РАЗДЕЛ 5. СОПУТСТВУЮЩИЕ ЗАБОЛЕВАНИЯ

15. Есть ли у вас следующие заболевания кожи? * Нет (0) * Розацеа (1) * Акне (угревая болезнь) (1) * Себорейный дерматит (1) * Несколько из перечисленных (2)

16. Есть ли у вас заболевания желудочно-кишечного тракта (гастрит, язва, дисбактериоз, хеликобактер)? * Нет (0) * Да, с недавнего времени (1) * Да, хронические (2)

17. Есть ли у вас сахарный диабет? * Нет (0) * Преддиабет (1) * Да, диабет 2 типа (2) * Да, диабет 1 типа (2)

18. Есть ли у вас заболевания щитовидной железы? * Нет (0) * Да, принимаю гормоны (1)

19. Страдаете ли вы синдромом сухого глаза (ощущение песка, жжения, сухости)? * Нет (0) * Иногда, после нагрузок (1) * Постоянно (2)

РАЗДЕЛ 6. ЛЕКАРСТВЕННЫЕ ПРЕПАРАТЫ

20. Принимаете ли вы регулярно какие-либо лекарства? * Нет (0) * Гормональные препараты (контрацептивы, преднизолон и др.) (2) * Антибиотики (частыми курсами) (1) * Цитостатики (при онкологии, аутоиммунных) (3)

21. Пользуетесь ли вы глазными каплями? * Нет (0) * Слезозаменители (искусственная слеза) (1) * Гормональные капли/мази (дексаметазон и др.) (2)

РАЗДЕЛ 7. СИМПТОМЫ (НАЛИЧИЕ ЖАЛОБ)

22. Беспокоит ли вас зуд в области век? * Нет (0) * Легкий, периодический (1) * Сильный, особенно к вечеру и ночью (3)

23. Замечали ли вы утром слипшиеся ресницы, чешуйки или корочки у корней ресниц? * Нет (0) * Редко (1) * Часто / постоянно (2)

24. Выпадают ли у вас ресницы? * Нет (0) * Иногда, единичные (1) * Да, заметно поредение ресниц (2)

25. Бывает ли у вас чувство инородного тела («песка») в глазах? * Нет (0) * Редко (1) * Часто (2)

ПОДСЧЕТ БАЛЛОВ

Суммируйте баллы, полученные за ответы на все вопросы.

Уровень риска Сумма баллов Рекомендация Низкий 0–10 Вероятность демодекоза невысока. Рекомендуется стандартное офтальмологическое обследование. Средний 11–20 Имеется сочетание факторов риска. Рекомендовано провести микроскопическое исследование ресниц на Demodex. Высокий 21–35 Высокая вероятность офтальмодемодекоза. Показано обязательное лабораторное подтверждение (соскоб/эпиляция ресниц) и специфическое лечение. Очень высокий более 35 Крайне высокая вероятность инвазии, часто с хроническим течением и осложнениями. Необходима комплексная терапия и обследование на сопутствующие заболевания.

Примечание для врача:

1. Опросник является скрининговым инструментом и не заменяет лабораторную диагностику.
2. При среднем и высоком уровне риска рекомендуется проведение микроскопии ресниц (не менее 4–8 ресниц с каждого века) с обеих сторон.
3. Наличие симптомов (раздел 7) при низком уровне риска по остальным разделам может указывать на иную патологию (аллергию, блефарит другой этиологии).
4. Пациентам с очень высоким риском показано углубленное обследование для выявления фоновых заболеваний (эндокринных, гастроэнтерологических, иммунных).

Рекомендации по использованию опросника- возможно

как очное как и дистанционное использование опросника. Приложение в виде электронного ресурса обеспечивает автоматический анализ результатов. Частота использования определяется запросами пациента (возрастными, производственными, наличием жалоб, симптомов), так и рекомендациями врача.

Глава 4. КЛАССИФИКАЦИЯ И КЛИНИЧЕСКИЕ ФОРМЫ ОФТАЛЬМОДЕМОДЕКОЗА

4.1. Классификация офтальмодемодекоза. Общие принципы классификации.

По клинической форме:

- бессимптомное носительство;
- стертые формы с минимальными проявлениями;
- демодекозный блефарит (передний/задний/смешанный);
- демодекозный блефароконъюнктивит;
- демодекозный кератит (поверхностный/глубокий);
- осложненные формы (с халязионом, ячменем, рубцеванием).

Клиническая классификация офтальмодемодекоза базируется на следующих основных критериях:

- этиология (вид возбудителя);
- происхождение (первичный или вторичный процесс);
- локализация поражения (передний или задний отдел века);
- клиническая форма (в зависимости от вовлеченных структур);
- степень тяжести;
- активность воспалительного процесса;

- наличие осложнений;
- стадия заболевания.

Классификация по этиологическому фактору

В зависимости от вида клеща, вызывающего инвазию, выделяют:

1. Демодекоз, обусловленный *Demodex folliculorum* — характеризуется преимущественным поражением переднего отдела века (волосяные фолликулы ресниц).

2. Демодекоз, обусловленный *Demodex brevis* — с преимущественным поражением заднего отдела века (мейбомиевые железы, железы Цейса и Молля).

3. Смешанная инвазия (*D. folliculorum* + *D. brevis*) — наиболее частый вариант, при котором наблюдаются сочетанные проявления переднего и заднего блефарита.

Данное разделение имеет значение для прогнозирования клинической картины и выбора терапии, так как *D. brevis*, обитая глубоко в железах, хуже поддается местному лечению.

Хотя в клинической практике оба вида часто встречаются совместно, существуют определенные различия в картине заболевания, обусловленные разной локализацией паразитов. Эти различия обобщены в таблице.

Сравнительная характеристика клинических проявлений при инвазии *D. folliculorum* и *D. brevis*

Признак *D. folliculorum* (передний блефарит) *D. brevis* (задний блефарит) Основная локализация Волосяные фол-

ликулы ресниц Мейбомиевые железы, железы Цейса Ведущие симптомы Зуд, цилиндрические муфты, выпадение ресниц Дисфункция мейбомиевых желез, сухость, рецидивирующие халязионы Характерные осложнения Трихиаз, мадароз Синдром «сухого глаза», краевой кератит Глубина поражения Поверхностная (передний край века) Глубокая (хрящ века, задний край)

Классификация по происхождению

1. Первичный офтальмодемодекоз — развивается как самостоятельное заболевание у лиц с нормальным иммунным статусом при нарушении гигиены век или локальном дисбиозе.

2. Вторичный офтальмодемодекоз — возникает на фоне предрасполагающих состояний:

- иммуносупрессивные состояния (ВИЧ-инфекция, онкогематологические заболевания, прием цитостатиков, системных или местных глюкокортикостероидов);
- эндокринная патология (сахарный диабет, дисфункция щитовидной железы);
- заболевания желудочно-кишечного тракта (гастрит, язвенная болезнь, ассоциированная с *H. pylori*, гепатобилиарная патология);
- дерматологические заболевания (розацеа, себорейный дерматит, акне);
- возрастные изменения (старческий возраст, иммуносенescенция).

Классификация по локализации и клинической форме

В зависимости от преимущественной локализации паразитов и вовлеченных структур века выделяют следующие клинические формы:

1. Передний блефарит (blepharitis anterior)

- Фолликулярная форма — поражение волосяных фолликулов ресниц; характерны цилиндрические муфты, зуд, изменения ресниц.

- Смешанная форма — сочетание фолликулярной и себореиноподобной картины (обильные чешуйки).

2. Задний блефарит (blepharitis posterior) — дисфункция мейбомиевых желез (ДМЖ) демодекозной этиологии

- Обтурационная форма — закупорка выводных протоков желез, застой секрета.

- Воспалительная форма — выраженная воспалительная реакция вокруг желез.

3. Смешанный блефарит (blepharitis mixta) — сочетание признаков переднего и заднего блефарита (наблюдается наиболее часто).

4. Демодекозный блефароконъюнктивит — присоединение конъюнктивальных проявлений (инъекция, фолликулез, папиллярная гипертрофия).

5. Демодекозный кератит — поражение роговицы:

- поверхностный точечный кератит;
- краевой кератит (инфильтраты в лимбальной зоне);

- V-образный инфильтрат;
- язвенный кератит;
- паннус (васкуляризация роговицы).

Классификация по степени тяжести

Оценка тяжести основывается на выраженности субъективных симптомов, количестве клещей (по данным микроскопии или аутофлуоресцентной биомикроскопии), распространенности и характере объективных изменений.

Критерии тяжести офтальмодемодекоза: степень тяжести, субъективные симптомы, объективные признаки, количество клещей (в поле зрения)

Легкая. Незначительный зуд по вечерам, легкий дискомфорт
Единичные цилиндрические муфты (до 25% ресниц), легкая гиперемия края век, единичные телеангиэктазии 3–5

Средняя. Умеренный зуд, жжение, ощущение инородного тела, быстрая утомляемость
Множественные муфты (25–50% ресниц), утолщение края век, телеангиэктазии, начальные признаки дисфункции мейбомиевых желез (закупорка протоков), конъюнктивальная инъекция 6–10

Тяжелая. Интенсивный зуд, нарушающий сон, резь, светобоязнь, затуманивание зрения
Массивные муфты (>50% ресниц), мадароз, трихиаз, выраженная дисфункция мейбомиевых желез (атрофия желез), кератит, рецидивирующие халязионы или ячмени 10

Классификация по активности процесса

1. Активный демодекоз — наличие клинических симпто-

мов (зуд, гиперемия, муфты) и обнаружение живых подвижных клещей, яиц и личинок при микроскопии.

2. Неактивный (субклинический) демодекоз — обнаружение клещей (преимущественно неподвижных, единичных) при отсутствии или минимальной выраженности клинических проявлений.

3. Ремиссия — отсутствие клинических симптомов и клещей при контрольном обследовании после курса терапии.

Классификация по наличию осложнений

1. Неосложненный офтальмодемодекоз — изолированное поражение век без вовлечения других структур.

2. Осложненный офтальмодемодекоз — наличие одного или нескольких осложнений:

- рецидивирующий ячмень (гордеолум);
- халязион (единичный или рецидивирующий);
- вторичная бактериальная инфекция (язвенный блефарит);
- кератит (поверхностный, краевой, язвенный);
- рубцовая деформация краев век (заворот, выворот);
- бельмо роговицы;
- вторичная глаукома.

Классификация по стадиям развития (для хронических форм)

Учитывая хроническое рецидивирующее течение, можно выделить следующие стадии:

1. Инициальная (начальная) стадия — первые клиниче-

ские проявления, непостоянные симптомы, небольшое количество клещей.

2. Стадия развернутых клинических проявлений — типичная картина с выраженными симптомами, активным размножением клещей.

3. Стадия осложнений — присоединение вторичных изменений (кератит, халязион, рубцевание).

4. Стадия ремиссии — после успешного лечения.

5. Стадия рецидива — возобновление симптомов после ремиссии.

Примеры формулировки клинического диагноза

В соответствии с предложенной классификацией клинический диагноз может быть сформулирован следующим образом:

1. Первичный офтальмодемодекоз, смешанная инвазия (*D. folliculorum* + *D. brevis*), смешанный блефарит, средней степени тяжести, активная стадия.

2. Вторичный офтальмодемодекоз на фоне сахарного диабета 2 типа, обусловленный *D. brevis*, задний блефарит (дисфункция мейбомиевых желез), тяжелое течение, осложненный рецидивирующим халязионом верхнего века правого глаза.

3. Офтальмодемодекоз, передний блефарит, легкое течение, неактивный (носительство).

Клинические формы офтальмодемодекоза

Клинические проявления демодекозной инвазии век от-

личаются значительным полиморфизмом — от бессимптомного носительства до тяжелых форм с поражением роговицы и развитием осложнений, угрожающих зрению. Многообразие симптомов обусловлено комплексом факторов: видом клеща (*Demodex folliculorum* или *Demodex brevis*), локализацией паразитирования (передний или задний отдел века), интенсивностью инвазии, состоянием иммунной системы хозяина и наличием ассоциированной микрофлоры, прежде всего *Bacillus oleronius*. Понимание клинического спектра офтальмодемодекроза является ключевым условием для своевременной диагностики и адекватной патогенетической терапии.

Субъективные симптомы

Спектр субъективных ощущений варьирует от легкого дискомфорта до выраженных симптомов, существенно снижающих качество жизни пациентов. Согласно анализу клинических данных, наиболее характерными и беспокоящими симптомами являются следующие.

Зуд век (*pruritus*) представляет собой доминирующий и наиболее патогномичный симптом. Он отличается упорным характером и четкой циркадной ритмикой: усиление в вечерние и ночные часы, что обусловлено фотофобностью клещей и их миграцией к устьям фолликулов для спаривания в темное время суток. Пациенты нередко описывают ощущение как «чувство ползания мурашек».

Ощущение сухости, инородного тела («песка») возника-

ет вследствие нарушения стабильности слезной пленки из-за дисфункции мейбомиевых желез, вызванной обтурацией их протоков клещами и продуктами их жизнедеятельности.

Жжение и чувство распирания связаны с воспалительной реакцией тканей и накоплением токсических метаболитов паразитов и симбионтной бактериальной флоры.

Слезотечение является парадоксальным симптомом, возникающим как рефлекторная реакция на раздражение и сухость глазной поверхности, а также на механическое раздражение края века.

Быстрая зрительная утомляемость (астенопия) проявляется тем, что пациенты отмечают быстрое уставание глаз при чтении, работе за компьютером или другой зрительной нагрузке.

Затуманивание зрения часто наблюдается в утренние часы и уменьшается после моргания, что связано с наличием липкого секрета и чешуек на краях век, временно ухудшающих оптические свойства роговицы.

Фотофобия (светобоязнь) может возникать при вовлечении в процесс роговицы и развитии кератита.

Важной клинической особенностью является хроническое рецидивирующее течение. Более половины пациентов отмечают наличие симптомов на протяжении не менее 4 лет, при этом значительная часть из них ранее не получали правильного диагноза.

Объективные проявления офтальмодемодекоза традици-

онно подразделяют на признаки переднего блефарита (поражение фолликулов ресниц и переднего края века) и заднего блефарита (поражение мейбомиевых желез). В большинстве случаев наблюдается смешанная форма с преобладанием того или иного компонента в зависимости от вида возбудителя.

4.2. Демодекозный передний блефарит (ресничный край). Патогномоничным признаком демодекозной инвазии являются цилиндрические муфты («воротнички», цилиндрическая перхоть). Они представляют собой скопления слущенного эпителия, липидов и продуктов жизнедеятельности клещей вокруг основания ресниц. Муфты плотно охватывают ресницу у корня, имеют сальный или восковидный характер и не удаляются при обычном умывании. При микроскопии в составе муфт обнаруживаются яйца, личинки и хитиновые шкурки клещей. В исследовании китайских авторов этот симптом выявлен у 82,5% пациентов с верифицированным демодекозным блефаритом.

Изменения ресниц включают их выпадение (мадароз), истончение и депигментацию, неправильный рост (трихиаз) с возможным заворотом ресниц внутрь, а также поседение (полиоз). В упомянутом исследовании выпадение и неправильный рост ресниц наблюдались у 97,5% случаев [4].

Изменения края века проявляются гиперемией и утолщением (выявлено у 100% пациентов), наличием телеангиэктазий — расширенных мелких сосудов по краю века, а также чешуек и корочек у корня ресниц. При присоединении бак-

териальной флоры корочки могут приобретать гнойный характер с желто-зеленым оттенком.

4. 3 . Демодекозный задний блефарит (поражение мейбомиевых желез).

Признаки заднего блефарита (преимущественно связанные с *D. brevis* и дисфункцией мейбомиевых желез)

Дисфункция мейбомиевых желез (ДМЖ) является одним из ключевых звеньев патогенеза. Клинически она проявляется закупоркой выводных протоков (обтурация), скоплением густого, мутного, иногда пенистого секрета у выводных протоков. При надавливании на веко выделяется скудный, густой секрет (в норме — прозрачное жидкое масло). В далеко зашедших случаях развивается атрофия и потеря желез. Статистически значимая связь между инвазией *Demodex* и дисфункцией мейбомиевых желез подтверждена в ряде исследований ($p=0,039$).

Изменения конъюнктивы включают конъюнктивальную инъекцию (покраснение), которая встречается у 92,5% пациентов, фолликулез конъюнктивы, сосочковые разрастания (папиллярный конъюнктивит), а при длительном течении — рубцовые изменения.

Поражение роговицы развивается у значительной части пациентов (по разным данным, у 30–50%) и свидетельствует о тяжелом течении процесса. Клинические варианты включают:

- поверхностный точечный кератит — множественные

мелкие эрозии роговицы, выявляемые при флуоресцеиновой пробе;· краевой кератит — инфильтраты в лимбальной зоне;· васкуляризацию роговицы (паннус) — врастание сосудов в роговицу при длительном воспалении;· V-образные инфильтраты роговицы;· язвы роговицы в тяжелых случаях.

Описаны клинические наблюдения, когда кератит демодекозной этиологии ошибочно трактовался как герпетический или бактериальный, что приводило к неэффективной терапии.

Смешанная форма блефарита. У 60–70% пациентов с офтальмодемодекозом выявляются поражения кожи лица:

· розацеа (acne rosacea) — эритема, телеангиэктазии, папулы и пустулы на коже щек, носа, лба;· себорейный дерматит;· акне (угревая болезнь).

Классификация и варианты течения

Осложнения

Длительное течение и отсутствие адекватной терапии могут привести к развитию следующих осложнений:

· рецидивирующий ячмень (гордеолум) — гнойное воспаление желез век;· халязион — хроническое пролиферативное воспаление мейбомиевой железы с образованием гранулемы;· рубцовая деформация краев век — заворот или выворот века, требующие хирургической коррекции;· язвенный кератит — гнойное расплавление роговицы с риском перфорации;· бельмо роговицы (лейкома) — стойкое помутнение после перенесенного кератита;· вторичная глаукома — при

выраженном воспалении и длительном применении кортикостероидов.

Дифференциальная диагностика

Офтальмодемодекоз необходимо дифференцировать от других форм блефарита и поражений глазной поверхности.

Дифференциальная диагностика офтальмодемодекоза

Заболевание Ключевые отличия **Себорейный блефарит** Чешуйки жирные, легко удаляются, цилиндрические муфты отсутствуют, зуд менее выражен **Стафилококковый блефарит** Язвочки у корня ресниц, гнойные корочки, часто встречается у детей **Аллергический блефарит** Сезонность, четкая связь с аллергеном, выраженный отек век, отрицательный результат микроскопии на клещей **Синдром «сухого глаза»** (без демодекса) Отсутствие цилиндрических муфт, нормальный вид ресниц, нет характерного усиления зуда по вечерам **Герпетический кератит** Древовидная форма язвы, снижение чувствительности роговицы, рецидивирующее течение, отсутствие муфт

Клиническая картина офтальмодемодекоза характеризуется триадой наиболее специфичных признаков: упорный зуд, усиливающийся в вечернее время; наличие цилиндрических муфт у корня ресниц; признаки дисфункции мейбомиевых желез. При вовлечении роговицы развиваются кератиты различной степени тяжести, вплоть до угрожающих зрению состояний. Многообразие клинических форм и частое

сочетание с кожными проявлениями требуют от врача настороженности и обязательного проведения микроскопического исследования при любом хроническом, рецидивирующем или атипично протекающем блефарите.

4. 5 .Инструмент автоматизированной классификации и формулировки диагноза офтальмодемодекоза

Для унификации диагностического процесса, повышения точности формулировки клинического диагноза и облегчения работы врача разработан инструмент, позволяющий на основе вводимых данных автоматически классифицировать случай офтальмодемодекоза и формировать структурированное заключение в соответствии с критериями, изложенными в главе 5.3. Инструмент может быть реализован как модуль медицинской информационной системы, веб-приложение или часть мобильного приложения для врача.

Ж.1. Назначение и целевая аудитория

Назначение:

· Структурированный сбор информации о пациенте с подозрением или подтвержденным офтальмодемодекозом.· Автоматическое определение параметров классификации (этиология, происхождение, локализация, клиническая форма, степень тяжести, активность, осложнения).· Генерация готовой формулировки диагноза по утвержденным шаблонам.· Фиксация данных для динамического наблюдения и научного анализа.

Целевая аудитория:

· Врачи-офтальмологи (амбулаторное звено, стационары).
· Ординаторы и студенты медицинских вузов (обучающий модуль).
· Исследователи (для стандартизации выборов).

Ж.2. Общая структура инструмента

Инструмент состоит из последовательных экранов (разделов) ввода данных, модуля логического вывода и экрана результата с возможностью сохранения/печати.

“[Экран ввода] → [Модуль классификации] → [Экран результата (диагноз + рекомендации)] ↑ ↓
└──────────────────────────────────┘ (возможность редактирования)
└──────────────────────────────────┘ “

Ж.3. Разделы ввода данных

Каждый раздел соответствует группам признаков, влияющим на классификацию.

Ж.3.1. Данные пациента

Поле Тип Пример Ф.И.О. текст Иванов И.И. Дата рождения дата 15.05.1970 Пол выбор М / Ж Номер истории текст 12345

Ж.3.2. Анамнез и факторы риска (определяют происхождение)

Вопрос Варианты ответа Влияние на классификацию Имеются ли хронические заболевания (сахарный диабет, патология ЖКТ, иммунодефицит)? Да / Нет Если да, то вторичный- Принимает ли пациент системные или местные глюкокорти-

костероиды длительно? Да / Нет Если да, то вторичныйИ-
меются ли кожные заболевания (розацеа, акне, себорейный
дерматит)? Да / Нет Если да, то вторичный (ассоциирован-
ный)Возраст старше 60 лет? Да / Нет Фактор риска, но не
меняет происхождение

Логика: Если хотя бы один из первых трех пунктов "Да"
→ происхождение вторичный, иначе первичный.

Ж.3.3. Субъективные симптомы (оценка тяжести и актив-
ности)

Можно использовать сокращенную версию опросника
(Приложение Г) или балльную оценку по ВАШ.

Симптом Способ оценки ДиапазонЗуд век (особенно ве-
чером/ночью) 0–4 (0-нет, 4-нестерпимый) 0–4Жжение, резь
0–4 0–4Ощущение инородного тела 0–4 0–4Светобоязнь 0–
4 0–4Затуманивание зрения 0–4 0–4

Примечание: сумма баллов будет использоваться для
оценки тяжести вместе с объективными данными.

Ж.3.4. Объективные признаки (биомикроскопия)

Признак Варианты Влияние на классификациюЦилин-
дрические муфты Нет / Единичные (<25% ресниц) / Мно-
жественные (25–50%) / Массивные (>50%) Степень тяже-
сти, локализация (передний блефарит)Гиперемия края век
Нет / Легкая / Умеренная / Выраженная Степень тяжести-
Телеангиэктазии Нет / Да Качественный признакУтолщение
края век Нет / Да Качественный признакСостояние ресниц
Норма / Истончение / Мадароз / Трихиаз Степень тяжести,

осложнения Дисфункция мейбомиевых желез (ДМЖ) Нет / Начальная (закупорка протоков) / Выраженная (атрофия желез) Локализация (задний блефарит), степень тяжести Характер секрета при надавливании Жидкий прозрачный / Густой мутный / "Зубная паста" / Отсутствует Степень ДМЖ Конъюнктивита Норма / Инъекция / Фолликулез / Сосочки / Рубцы Клиническая форма (блефароконъюнктивит) Роговица Норма / Точечный кератит / Краевой инфильтрат / Язва / Паннус Клиническая форма (кератит), степень тяжести Наличие халязиона Нет / Да (единичный) / Рецидивирующие Осложнение Наличие ячменя (гордеолума) Нет / Да (острый) / Рецидивирующие Осложнение

Ж.3.5. Лабораторные данные (микроскопия / аутофлуоресценция)

Показатель Варианты / Значение Влияние на классификацию Вид клеща *D. folliculorum* / *D. brevis* / Оба Этиология Количество взрослых особей (на 4–8 ресниц или в поле зрения) Число Степень тяжести (по таблице) Наличие яиц / личинок Да / Нет Активность (активный, если есть) Подвижность клещей Да (активные) / Нет (неподвижные) Активность (активный, если подвижные)

Ж.4. Модуль классификации

На основе введенных данных автоматически определяют следующие параметры:

Ж.4.1. Этиология

· Если выбран только *D. folliculorum* → "обусловленный"

D. folliculorum". Если только D. brevis → "обусловленный D. brevis". Если оба или не указан → "смешанная инвазия"

Ж.4.2. Происхождение

· Первичный / вторичный (по результатам раздела Ж.3.2)

Ж.4.3. Локализация и клиническая форма

· Если есть муфты (любые) или изменения ресниц → передний блефарит. · Если есть ДМЖ (любая) → задний блефарит. · Если есть и то, и другое → смешанный блефарит. · Если есть изменения конъюнктивы (кроме простой инъекции) → добавляется "блефароконъюнктивит". · Если есть поражение роговицы → добавляется "кератит" с уточнением (поверхностный, краевой, язвенный и т.д.).

Ж.4.4. Степень тяжести

Алгоритм комбинирует баллы симптомов, количество клещей и объективные признаки по таблице Ж.1.

Таблица Ж.1. Критерии определения степени тяжести

Параметр	Легкая	Средняя	Тяжелая	Сумма баллов симптомов (ориентир)
Количество клещей (в поле зрения)	<6	6–12	12	
Цилиндрические муфты	Единичные	Множественные (до 50% ресниц)	Массивные (>50%)	ДМЖ
Нет или начальная	Выраженная (закупорка)	Атрофия желез	Кератит	Нет
Нет	Нет	Нет или поверхностный	Любой кератит	

Логика: Итоговая степень тяжести определяется по наибольшему из достигнутых критериев (например, если количество клещей 8 (средняя), но есть кератит (тяжелая), то ставится тяжелая).

Ж.4.5. Активность процесса

· Активный: обнаружены подвижные клещи И/ИЛИ наличие яиц/личинок.· Неактивный (ремиссия): клещи не обнаружены или единичные неподвижные, симптомы минимальны.

Ж.4.6. ОсложненияСписок выбранных осложнений: халязион, рецидивирующий ячмень, рубцовая деформация века, язва роговицы и т.д.

Ж.5. Формирование текста диагноза

На основе полученных параметров генерируется структурированная формулировка по шаблону:

[Происхождение] офтальмодемодекоз, [этиология], [клиническая форма], [степень тяжести] степени тяжести, [активность]. [Осложнения: перечень].

Примеры:

1. Первичный офтальмодемодекоз, смешанная инвазия (*D. folliculorum* + *D. brevis*), смешанный блефарит, средней степени тяжести, активная стадия.2. Вторичный офтальмодемодекоз на фоне сахарного диабета 2 типа, обусловленный *D. brevis*, задний блефарит с дисфункцией мейбомиевых желез, тяжелое течение, активная стадия. Осложнение: рецидивирующий халязион верхнего века правого глаза.3. Первичный офтальмодемодекоз, *D. folliculorum*, передний блефарит, легкое течение, неактивная стадия (носительство).

При наличии кератита или конъюнктивита форма уточняется:

· ... блефароконъюнктивит ... · ... блефарокератит (поверхностный точечный) ...

Ж.6. Дополнительные возможности

· Сохранение в историю: все введенные данные и сгенерированный диагноз сохраняются в базе данных (привязанные к пациенту). · Экспорт: возможность выгрузки в формате PDF или DOCX для печати в историю болезни. · Динамическое наблюдение: при повторном визите можно загрузить предыдущие данные и сравнить динамику (например, изменение степени тяжести). · Рекомендации по лечению: на основе классификации и степени тяжести инструмент может предлагать стандартные схемы терапии (со ссылкой на клинические рекомендации).

Ж.7. Пример работы инструмента

Входные данные:

· Пациент: 45 лет, розацеа (кожная форма). · Жалобы: зуд 3 балла, жжение 2, светобоязнь 1. · Объективно: множественные цилиндрические муфты (40% ресниц), гиперемия краев век, телеангиэктазии, при надавливании на веки – густой мутный секрет. Конъюнктива – легкая инъекция. Роговица чистая. · Микроскопия: обнаружены D. folliculorum и D. brevis, 8 взрослых особей, есть яйца, клещи подвижны.

Результат классификации:

· Этиология: смешанная инвазия. · Происхождение: вторичный (на фоне розацеа). · Локализация: смешанный блефарит (передний + задний). · Клиническая форма: блефа-

роконъюнктивит (легкая инъекция конъюнктивы).· Степень тяжести: средняя (клещей 8, муфты множественные).· Активность: активная (подвижные клещи, яйца).

Сгенерированный диагноз:

Вторичный офтальмодемодекоз на фоне розацеа, смешанная инвазия (*D. folliculorum* + *D. brevis*), смешанный блефаро-роконъюнктивит, средней степени тяжести, активная стадия.

Ж.8. Техническая реализация

Инструмент может быть реализован как:· Модуль в составе медицинской информационной системы (интеграция с электронной картой).· Функция в мобильном приложении для врачей.

Логика классификации реализуется в виде набора правил (if-then-else) или с использованием таблицы решений.

Предложенный инструмент позволяет стандартизировать процесс диагностики офтальмодемодекоза, повысить воспроизводимость классификации и облегчить формулировку клинического диагноза. Внедрение такого инструмента в практику будет способствовать унификации подходов к лечению и улучшению качества медицинской помощи пациентам с данной патологией.

Глава 5. СУБЪЕКТИВНЫЕ МЕТОДЫ ДИАГНОСТИКИ ОФТАЛЬМОДЕМОДЕКСА

5.1. Опросники для диагностики и мониторинга офтальмодемодекса

Диагностика офтальмодемодекса представляет собой многоэтапный процесс, требующий интеграции данных, полученных при оценке жалоб пациента, клиническом осмотре и лабораторно-инструментальных исследованиях.

Сложность диагностики обусловлена несколькими факторами: высокой распространенностью бессимптомного носительства, отсутствием строгой корреляции между количеством клещей и тяжестью клинических проявлений, а также значительным перекрытием симптоматики с другими воспалительными заболеваниями глазной поверхности. В связи с этим необходим системный подход, позволяющий не только верифицировать наличие инвазии, но и оценить ее клиническую значимость, определить показания к лечению и обеспечить возможность мониторинга эффективности терапии. Клиническая картина офтальмодемодекса формируется под воздействием комплекса патофизиологических механизмов: механической обтурации выводных протоков желез, иммуновоспалительной реакции на антигены клеща и

ассоциированной бактериальной флоры, а также дисфункции мейбомиевых желез. Симптоматика заболевания многообразна, однако среди всех проявлений особое диагностическое значение имеют два признака, которые могут рассматриваться как патогномоничные для демодекозной инвазии: цилиндрические колларетты (воротнички, муфты) у основания ресниц и телеангиэктазии края века.

Настоящая глава предлагает структурированный подход к диагностике офтальмодемодекоза с выделением субъективных методов (оценка жалоб и качества жизни) и объективных методов (клинический осмотр, лабораторная диагностика, инструментальные исследования).

5.1. Субъективные методы диагностики

Субъективные методы основаны на оценке ощущений пациента и его восприятия заболевания. Несмотря на индивидуальный характер этих данных, их систематизация с использованием стандартизированных опросников позволяет получить количественную информацию, значимую для диагностики, оценки тяжести и мониторинга эффективности лечения.

Анализ жалоб

Тщательный сбор анамнеза и анализ жалоб являются первым и обязательным этапом диагностики. Для офтальмодемодекоза характерен определенный symptom-комплекс, хотя ни один из симптомов не является строго специфичным.

Наиболее частые жалобы при офтальмодемодекозе вклю-

чают:

- Зуд век. Данный симптом рассматривается как наиболее специфичный, коррелирующий с количеством клещей. Зуд обычно усиливается в утренние часы и в тепле, что связано с ночной активностью клещей.

- Жжение и чувство инородного тела. Эти ощущения обусловлены хроническим воспалением конъюнктивы и нарушением стабильности слезной пленки. Пациенты часто описывают состояние как «песок в глазах».

- Сухость глаз. Является следствием дисфункции мейбомиевых желез, вызываемой *Demodex brevis*, и нестабильности слезной пленки. По данным исследований, сухость глаз отмечают до 2/3 пациентов с демодекозным блефаритом .

- Покраснение глаз. Обусловлено хронической гиперемией конъюнктивы и краев век.

- Флюктуация зрения. Нечеткость зрения, которая может временно улучшаться при моргании, связана с нестабильностью слезной пленки и наличием слизистых включений.

- Слезотечение. Парадоксальное слезотечение может возникать как реакция на сухость глазной поверхности (рефлекторная гиперлакримия).

- Светобоязнь. Особенно выражена при вовлечении в процесс роговицы.

- Выпадение ресниц (мадароз). Пациенты могут обращать внимание на то, что ресницы стали реже, легче выпадают.

Важно отметить, что у значительной части пациентов

(особенно на ранних стадиях) заболевание может протекать бессимптомно или с минимальными проявлениями, что не снижает риска развития осложнений .

5.2. Опросники для диагностики и мониторинга офтальмодемодекса

Диагностика офтальмодемодекоза, как и многих других заболеваний глазной поверхности, требует интеграции объективных клинических данных и субъективных ощущений пациента. Последние играют особую роль, поскольку именно жалобы пациента являются первым сигналом, побуждающим к обращению за медицинской помощью, и служат основным критерием оценки эффективности проводимой терапии. Однако субъективный характер этих данных, их вариабельность и зависимость от множества факторов (индивидуальный порог чувствительности, психоэмоциональное состояние, социально-культурные особенности) создают необходимость их объективизации. Именно эту задачу решают стандартизированные опросники, позволяющие перевести субъективные ощущения в количественные показатели, пригодные для статистического анализа, сравнения и динамического наблюдения . Стандартизированные опросники играют важную роль в диагностике и мониторинге офтальмодемодекоза. Несмотря на то, что существующие инструменты (OSDI, SPEED) не являются специфичными для этого заболевания, их применение позволяет:

- выявлять характерный симптомокомплекс с акцентом на

зуд век;

- количественно оценивать тяжесть состояния и влияние на качество жизни;
- мониторировать динамику на фоне терапии;
- выявлять неудовлетворенные потребности пациентов.

В контексте офтальмодемодекоза значение опросников определяется несколькими факторами. Во-первых, симптомы демодекозной инвазии (зуд, жжение, сухость, чувство инородного тела) не являются строго специфичными и значительно перекрываются с проявлениями других заболеваний глазной поверхности, включая синдром сухого глаза (ССГ) и аллергические конъюнктивиты. Во-вторых, несмотря на высокую распространенность демодекоза (до 58% среди пациентов офтальмологических клиник США), заболевание часто остается недиагностированным: почти 50% пациентов с патогномичными признаками (коллареттами) не получают правильного диагноза. В-третьих, демодекоз оказывает существенное негативное влияние на качество жизни пациентов, и опросники позволяют количественно оценить это влияние и динамику на фоне лечения.

Роль опросников в клинической практике

Несмотря на отсутствие строго специфичных для демодекоза опросников, стандартизированные инструменты оценки симптомов играют важную роль в клинической практике по нескольким причинам:

Опросники позволяют проводить быстрый скрининг па-

циентов и выделять тех, кто нуждается в углубленном обследовании на демодекоз. Особое внимание следует уделять пациентам, у которых по данным опросников выявляется зуд в сочетании с другими симптомами (сухость, жжение, флюктуация зрения). В исследовании ARVO (2025) именно эти симптомы были наиболее характерны для демодекозного блефарита .

Настоящий раздел посвящен анализу роли стандартизированных опросников в диагностике и мониторинге офтальмодемодекоза, их возможностям и ограничениям, а также специфическим симптомам, выявляемым с их помощью.

Общие опросники для оценки заболеваний глазной поверхности

В клинической практике для оценки субъективных симптомов заболеваний глазной поверхности наиболее широко используются два стандартизированных инструмента: Ocular Surface Disease Index (OSDI) и Standard Patient Evaluation of Eye Dryness (SPEED). Оба опросника были разработаны преимущественно для диагностики и мониторинга синдрома сухого глаза, однако их применение при офтальмодемодекозе также информативно, учитывая частое сочетание этих состояний и значительное перекрытие симптоматики.

Ocular Surface Disease Index (OSDI) является одним из наиболее часто используемых инструментов для оценки заболеваний глазной поверхности во всем мире . Опросник был разработан компанией Allergan Inc. и включает 12 во-

просов, разделенных на три блока: глазные симптомы (5 вопросов), зрительные функции (4 вопроса) и влияние факторов окружающей среды (3 вопроса) .

Пациенту предлагается оценить частоту возникновения каждого симптома или ситуации в течение последней недели по шкале от 0 до 4, где:

- 0 — никогда;
- 1 — иногда;
- 2 — половину времени;
- 3 — большую часть времени;
- 4 — постоянно .

Расчет общего балла OSDI производится по формуле: (сумма баллов по всем ответам \times 25) / (количество отвеченных вопросов). Итоговый балл варьирует от 0 до 100, при этом выделяются следующие градации тяжести :

- 0–12 баллов — норма (отсутствие патологии);
- 13–22 балла — легкая степень;
- 23–32 балла — средняя степень;
- 33–100 баллов — тяжелая степень.

Преимуществом OSDI является его широкая валидация в различных популяциях и языковых группах, включая русскоязычную. Опросник демонстрирует высокую внутреннюю согласованность (коэффициент Кронбаха 0,89–0,94) и хорошую воспроизводимость результатов . Однако исследование среди китайских студентов колледжа выявило существенный недостаток OSDI: только 25,9% участников смог-

ли ответить на все 12 вопросов, что указывает на определенную сложность восприятия опросника .

Standard Patient Evaluation of Eye Dryness (SPEED)-опросник был разработан Korb Associates (Бостон, США) и представляет собой более лаконичный инструмент, оценивающий как частоту, так и выраженность симптомов . Опросник включает 8 вопросов, разделенных на две части :

Часть 1 (оценка частоты симптомов). Пациент оценивает, как часто в течение последних трех месяцев его беспокоили следующие симптомы: сухость, ощущение инородного тела (песка) или царапанья; жжение или слезотечение; усталость глаз. Оценка производится по шкале:

- 0 — никогда;
- 1 — иногда;
- 2 — часто;
- 3 — постоянно.

Часть 2 (оценка выраженности симптомов). Пациент оценивает выраженность тех же симптомов по шкале:

- 0 — нет проблем;
- 1 — терпимо (не идеально, но и не неудобно);
- 2 — неудобно, раздражает, но не мешает в течение дня;
- 3 — навязчиво, раздражает и мешает в течение дня;
- 4 — невыносимо, не могу выполнять свои повседневные задачи.

Итоговый балл SPEED варьирует от 0 до 28. Интерпретация результатов :

- 1–4 балла — легкая степень дисфункции мейбомиевых желез (ДМЖ) и ССГ;
- 5–7 баллов — умеренная степень;
- 8 баллов и выше — тяжелая степень.

Исследования демонстрируют, что SPEED-опросник обладает сопоставимой с OSDI диагностической точностью, но при этом характеризуется более высокой частотой полных ответов и лучшей воспринимаемостью пациентами. Кроме того, результаты SPEED коррелируют с объективными показателями секреции мейбомиевых желез, что делает его полезным инструментом для выявления дисфункции мейбомиевых желез — состояния, часто ассоциированного с демодекозной инвазией.

В настоящее время целевых опросников для диагностики офтальмодемодекоза в практике врачей нет.

Авторами разработано приложение для выявления ранней симптоматики офтальмодемодекоза в виде опросника.

Опросник для раннего выявления симптомов офтальмодемодекоза

Инструкция для пациента: Ответьте, пожалуйста, на следующие вопросы, касающиеся состояния Ваших глаз и век. Выберите один вариант ответа, наиболее соответствующий Вашим ощущениям за последние 2–4 недели. Если Вы носите контактные линзы, отвечайте с учетом ощущений после их снятия.

Инструкция для врача: Опросник может использоваться для первичного скрининга пациентов с жалобами на дискомфорт в области глаз, а также для динамического наблюдения в процессе лечения. Сумма баллов помогает оценить вероятность наличия демодекозной инвазии.

Раздел 1. Субъективные ощущения (оцениваются пациентом)

Вопрос Варианты ответа Баллы

1. Как часто Вы испытываете зуд в области век? Никогда / крайне редко 0 Иногда (1–2 раза в неделю) 1 Часто (3–5 раз в неделю) 2 Постоянно / каждый день 3

2. Если зуд присутствует, в какое время суток он усиливается? Не замечаю усиления / зуда нет 0 Утром после пробуждения 1 Вечером или ночью (когда темно) 3

3. Бывает ли у Вас ощущение «ползания мурашек», шевеления по краю век? Никогда 0 Редко 1 Часто / постоянно 2

4. Беспокоит ли Вас чувство сухости, «песка» или инородного тела в глазах? Никогда 0 Иногда 1 Часто (почти каждый день) 2

5. Бывает ли у Вас жжение или резь в глазах? Никогда 0 Иногда (после нагрузки) 1 Часто (в покое или постоянно) 2

6. Отмечаете ли Вы слезотечение (особенно на ветру или ярком свете)? Нет 0 Иногда 1 Часто 2

7. Как часто Ваши глаза устают при чтении, работе за компьютером? Не устают / редко 0 Устают к концу дня 1 Устают очень быстро (в течение 30–60 мин) 2

8. Бывает ли у Вас затуманивание зрения, которое проходит после моргания? Никогда 0 Редко 1 Часто (например, по утрам) 2

9. Беспокоит ли Вас светобоязнь (желание

прищуриться, надеть очки на ярком свету)? Нет 0 Слабая 1
Выраженная 2

Раздел 2. Визуальные признаки (оцениваются пациентом или врачом)

Вопрос Варианты ответа Баллы 10. Замечали ли Вы у кор-
ней ресниц белые или желтоватые «муфты», «воротнички»,
похожие на перхоть? Нет 0 Да, единичные (на 1–2 ресницах)
2 Да, множественные (на многих ресницах) 3 11. Слипаются
ли ресницы по утрам? Нет 0 Иногда 1 Часто / каждое утро
2 12. Замечали ли Вы усиление выпадения ресниц (больше,
чем обычно)? Нет 0 Да, слегка 1 Да, заметно (появились ред-
кие участки) 2 13. Менялось ли направление роста ресниц
(стали расти криво, в сторону глаза)? Нет 0 Да, слегка 1 Да,
заметно 2 14. Как часто у Вас появляются ячмени? Никогда /
1 раз в жизни 0 1–2 раза в год 1 Чаще 2 раз в год или постое-
нно рецидивируют 2 15. Бывали ли у Вас халязионы («гра-
дины» на веках)? Никогда 0 1–2 раза в жизни 1 Рецидивиру-
ющие 2 16. Отмечаете ли Вы покраснение и утолщение кра-
ев век? Нет 0 Да, слегка 1 Да, выражено 2

Раздел 3. Факторы риска и сопутствующие состояния

Вопрос Варианты ответа Баллы 17. Есть ли у Вас кожные
заболевания (розацеа, акне, себорейный дерматит) на лице?
Нет 0 Да, легкие проявления 1 Да, выраженные 2 18. Страда-
ете ли Вы сахарным диабетом? Нет 0 Да, преддиабет / ком-
пенсированный 1 Да, инсулинопотребный / некомпенсиро-
ванный 2 19. Принимаете ли Вы длительно гормональные

препараты (внутри или местно на кожу век)? Нет 0 Да 1 20.
Есть ли у Вас хронические заболевания желудка или кишечника (гастрит, язва)? Нет 0 Да 1

Раздел 4. Влияние на качество жизни

Вопрос Варианты ответа Баллы 21. Мешают ли симптомы Вашей повседневной деятельности (работе, чтению, вождению)? Не мешают 0 Незначительно 1 Существенно 2 22. Как часто Вы трете или чешете веки руками? Никогда / редко 0 Иногда 1 Постоянно 2

Обработка результатов

Максимально возможная сумма баллов: 44 балла.

Интерпретация:

Сумма баллов Вероятность демодекозной инвазии Рекомендации 0–8 Низкая Симптомы минимальны. Специфическое обследование не требуется. Рекомендуются гигиена век и наблюдение. 9–18 Средняя Имеются отдельные симптомы, характерные для демодекоза. Рекомендована консультация офтальмолога и микроскопическое исследование ресниц (или аутофлуоресцентная биомикроскопия). 19–30 Высокая Клиническая картина с высокой долей вероятности соответствует офтальмодемодекозу. Необходимо проведение диагностики (микроскопия, биомикроскопия) и назначение специфического лечения. 31 и выше Очень высокая (активная инвазия) Выраженные симптомы, возможно наличие осложнений. Обязательная верификация диагноза и комплексное лечение под наблюдением офтальмолога.

Примечания для врача:

1. Ключевые (наиболее значимые) вопросы: 2 (зуд по вечерам/ночью), 10 (наличие муфт), 17 (розацеа/акне). Высокие баллы по этим пунктам даже при общей низкой сумме могут быть основанием для диагностического поиска. 2. Опросник может использоваться для оценки эффективности лечения: снижение суммарного балла через 4–6 недель терапии свидетельствует о положительной динамике. 3. Опросник не заменяет лабораторной диагностики (микроскопии или аутофлуоресцентной биомикроскопии), но позволяет выделить группы риска и повысить настороженность врача.

Валидация и адаптация: Данный опросник разработан на основе клинических рекомендаций и описанных в литературе симптомов. Для широкого клинического применения рекомендуется его валидизация в конкретном лечебном учреждении

Зуд как ключевой симптом

Многочисленные исследования убедительно демонстрируют, что зуд век является наиболее специфичным симптомом офтальмодемодекоза. Более того, частота зуда увеличивалась с ростом количества клещей, что подтверждает дозозависимый характер этого симптома. Это позволяет рассматривать зуд в сочетании с коллареттами как патогномоничный признак демодекозной инвазии.

Другие симптомы демодекозного блефарита

Помимо зуда, пациенты с офтальмодемодекозом предъяв-

ляют широкий спектр жалоб, частота и выраженность которых были количественно оценены в исследовании Willock и соавторов (2025), включившем 126 пациентов с демодекозным блефаритом :

- Сухость глаз — 68% пациентов (средняя выраженность 48,2 балла по 100-балльной шкале);
- Зуд век — 56% (37,8 балла);
- Жжение — 55% (44,0 балла);
- Наличие корок на веках/ресницах — 52% (39,5 балла);
- Флюктуация / нечеткость зрения — 49% (40,2 балла).

Важно отметить, что 89% пациентов в этом исследовании были симптоматическими на момент включения, что подчеркивает высокую клиническую значимость субъективных проявлений заболевания .

Симптомы и качество жизни

Влияние симптомов демодекозного блефарита на качество жизни пациентов было детально изучено в исследовании Gupta и соавторов (2025), включившем 113 пациентов с подтвержденным диагнозом . Средняя длительность заболевания до включения в исследование составила 4,3 года, а среднее время от появления симптомов до постановки диагноза — 1,2 года, что указывает на существенную задержку диагностики.

Среди ключевых выводов исследования:

- 77,4% пациентов сообщили о значительном негативном влиянии заболевания на повседневную жизнь;

- 42% пациентов отмечали постоянное ощущение дискомфорта в глазах;
- 23,2% пациентов беспокоились о негативном восприятии их внешности окружающими (что связано с наличием колларетт и покраснением краев век);
- 50% пациентов испытывали ограничения в работе и повседневной активности .

Пациенты посещали врача по поводу демодекозного блефарита в среднем 3,9 раза в год, что создает существенную нагрузку на систему здравоохранения .

Авторами разработан **«Опросник для мониторинга состояния пациента с офтальмодемодекозом»** , который используется в том числе как компьютерный вариант в виде программы или приложения.

Уважаемый пациент!

Для оценки динамики Вашего состояния и эффективности проводимого лечения, пожалуйста, регулярно заполняйте данный опросник. Отвечайте на вопросы, основываясь на своих ощущениях за последнюю неделю. Отмечайте выбранный вариант ответа галочкой () или обводите кружком. Результаты помогут Вашему лечащему врачу своевременно корректировать терапию.

Раздел 1. Информация о пациенте и дата заполнения ФИО:

Дата заполнения: «» _____ 20 г.

Номер визита / недели лечения: 1-й визит / до лечения 2-й визит / ____ неделя 3-й визит / ____ неделя 4-й визит / ____ неделя

Текущее

лечение:

Раздел 2. Оценка основных симптомов (субъективная шкала)

Оцените, как часто Вас беспокоили перечисленные ниже симптомы в течение последней недели. Выберите один вариант ответа для каждого симптома.

Шкала частоты:

· 0 — Никогда · 1 — Редко (1-2 дня в неделю) · 2 — Иногда (3-4 дня в неделю) · 3 — Часто (5-6 дней в неделю) · 4 — Постоянно (каждый день)

Симптом 0 1 2 3 4 2.1 Зуд в области век (особенно у корней ресниц) 2.2 Жжение или ощущение «песка» (инородного тела) в глазах 2.3 Покраснение глаз 2.4 Сухость глаз 2.5 Слезотечение (ощущение влажности глаз) 2.6 Светобоязнь (дискомфорт или боль при ярком свете) 2.7 Выделения из глаз / слипание ресниц (особенно по утрам) 2.8 Ощущение «корочек» или чешуек у основания ресниц 2.9 Нечеткость / флюктуация зрения (зрение «то улучшается, то ухудшается», может временно проясняться после моргания) 2.10 Отечность век (припухлость) 2.11 Выпадение ресниц (замети, что ресниц стало меньше или они легче выпадают)

Раздел 3. Интенсивность симптомов (субъективная шка-

ла)

Оцените среднюю выраженность (силу) Ваших основных симптомов за последнюю неделю. Выберите один вариант ответа для каждого симптома.

Шкала выраженности:

· 0 — Симптом отсутствует · 1 — Легкая (незначительный дискомфорт, не мешает повседневной активности) · 2 — Умеренная (заметный дискомфорт, немного мешает повседневной активности) · 3 — Сильная (выраженный дискомфорт, значительно мешает повседневной активности) · 4 — Очень сильная / невыносимая (постоянный дискомфорт, невозможность выполнения повседневных задач)

Симптом 0 1 2 3 4 3.1 Зуд век 3.2 Жжение / «песок»
3.3 Покраснение 3.4 Сухость 3.5 Светобоязнь 3.6 Нечеткость зрения

Раздел 4. Оценка влияния на качество жизни

Оцените, как часто за последнюю неделю Ваши глазные симптомы ограничивали Вас в следующих видах деятельности.

Шкала частоты ограничений:

· 0 — Никогда · 1 — Редко · 2 — Иногда · 3 — Часто · 4 — Постоянно

Вид деятельности 0 1 2 3 4 4.1 Чтение 4.2 Работа за компьютером / использование смартфона 4.3 Вождение автомобиля в дневное время 4.4 Вождение автомобиля в ночное время 4.5 Просмотр телевизора 4.6 Выполнение профессио-

нальных обязанностей (работа) 4.7 Пребывание на ветру / в кондиционируемом помещении 4.8 Общение с людьми (из-за опасений по поводу внешнего вида глаз) 4.9 Нарушение сна (из-за зуда или дискомфорта)

Раздел 5. Самооценка состояния и приверженность лечению

Вопрос Варианты ответов 5.1 Как бы Вы в целом оценили состояние Ваших глаз за последнюю неделю? Значительно улучшилось Несколько улучшилось Без изменений Несколько ухудшилось Значительно ухудшилось 5.2 Удовлетворены ли Вы результатом текущего лечения? Полностью удовлетворен Скорее удовлетворен Затрудняюсь ответить Скорее не удовлетворен Полностью не удовлетворен 5.3 Как часто Вы выполняли рекомендованные процедуры (гигиена век, закапывание капель и т.д.)? Регулярно, как назначено Пропустил(а) несколько раз Пропускал(а) часто Практически не выполнял(а) 5.4 Отмечали ли Вы какие-либо нежелательные явления или побочные эффекты от лечения? Нет Да (если Да, укажите какие): _____

Раздел 6. Объективные признаки (заполняется врачом при осмотре)

Признак Оценка 6.1 Наличие колларетт (цилиндрических чешуек у основания ресниц) Отсутствуют Единичные (1-2 ресницы) Умеренные (3-5 ресниц) Множественные / сливные (более 5 ресниц) 6.2 Гиперемия края век Нет Слабая Умеренная Выраженная 6.3 Отечность края век Нет Слабая

Умеренная Выраженная 6.4 Телеангиэктазии края век Нет
Есть 6.5 Характер секрета мейбомиевых желез (при надав-
ливании) Жидкий, прозрачный Густой / пастообразный С
хлопьями / зернистый Отсутствует 6.6 Состояние конъюнк-
тивы Норма Гиперемия Фолликулы Папиллы 6.7 Состояние
роговицы (окрашивание флюоресцеином) Норма Точечные
дефекты Инфильтраты Другое 6.8 Время разрыва слезной
пленки (ТВУТ), сек _____ сек 6.9 Результат микроскопии
ресниц (количество клещей) Взрослые: _____ Яйца/личинки:

Подпись врача: _____ /

Инструкция по интерпретации результатов

Подсчет баллов:

Раздел 2 (Частота симптомов): Максимальный балл — 44
(11 симптомов × 4). Более высокий балл указывает на боль-
шую частоту симптомов.

Раздел 3 (Интенсивность симптомов): Максимальный
балл — 24 (6 симптомов × 4). Более высокий балл указывает
на большую выраженность симптомов.

Раздел 4 (Качество жизни): Максимальный балл — 36 (9
видов деятельности × 4). Более высокий балл указывает на
большее ограничение повседневной активности.

Оценка динамики:

Для оценки эффективности лечения сравниваются сум-
марные баллы и ответы на отдельные вопросы при после-

довательных заполнениях опросника. Значимым считается снижение суммарного балла по разделам 2 и 3 на 30% и более, а также улучшение показателей качества жизни (раздел 4) и положительная динамика объективных признаков (раздел 6).

Клинически значимые симптомы:

Особое внимание следует обращать на динамику симптомов зуда (вопросы 2.1 и 3.1), наличия «корочек» (вопрос 2.8) и нечеткости зрения (вопрос 2.9), так как они наиболее специфичны для офтальмодемодекоза.

Оценка тяжести и влияния на качество жизни

Количественная оценка симптомов с помощью опросников позволяет объективизировать тяжесть состояния и оценить влияние заболевания на качество жизни пациента. Это особенно важно для принятия решения о назначении терапии и выборе ее интенсивности.

и: цилиндрические колларетты (воротнички, муфты) у основания ресниц и телеангиэктазии края века.

Анализ жалоб

Тщательный сбор анамнеза и анализ жалоб являются первым и обязательным этапом диагностики. Для офтальмодемодекоза характерен определенный symptom-комплекс, хотя ни один из симптомов не является строго специфичным.

Конец ознакомительного фрагмента.

Текст предоставлен ООО «Литрес».

Прочитайте эту книгу целиком, [купив полную легальную версию](#) на Литрес.

Безопасно оплатить книгу можно банковской картой Visa, MasterCard, Maestro, со счета мобильного телефона, с платежного терминала, в салоне МТС или Связной, через PayPal, WebMoney, Яндекс.Деньги, QIWI Кошелек, бонусными картами или другим удобным Вам способом.